

Anestesia Pediátrica – Defeitos do Septo Ventricular

Dr. Vasco Rolo - Great Ormond Street Hospital, London, UK

Editado por

Dr. Isabeau Walker

Anestesista Consultor – Great Ormond Street Hospital, London, UK

Dr. Kate Wilson

Anestesista Consultor, Sheffield Children's Hospital, Sheffield, UK

Tradução autorizada do Anesthesia Tutorial of the Week #316 – **Ventricular septal defects** pelos Drs. Bárbara T Cavalheiro e Marcelo Arent Longo, Universidade Federal de Santa Catarina, Florianópolis, SC, Brazil e disponível em http://www.wfsahq.org/images/wfsa-documents/Tutorials - English/316_Ventricular_Septal_Defects.pdf

Correspondência para sba@sba.com.br

QUESTÕES:

Antes de continuar, tente responder as questões abaixo. As respostas podem ser encontradas no final deste artigo, juntamente com o comentário. Por favor, responda Verdadeiro ou Falso:

1. **Qual(is) das seguintes assertivas estão corretas?**
 - a. Defeitos do Septo Ventricular (DSV) são a forma mais comum de doença cardíaca congênita
 - b. DSV estão sempre associados a outras anormalidades cardíacas
 - c. Anomalias extra-cardíacas podem estar associadas com DSV
 - d. DSV podem ser classificados de acordo com sua localização no septo interventricular
 - e. Defeitos subarteriais são o tipo mais comum de DSV

2. **Defeitos do Septo Ventricular podem levar a?**
 - a. Fluxo sanguíneo através do defeito
 - b. Dilatação do átrio direito
 - c. Insuficiência cardíaca congestiva
 - d. Fluxo sanguíneo pulmonar excessivo
 - e. Hipertensão pulmonar

3. **Em relação à fisiopatologia e história natural dos DSV, qual(is) estão corretas?**

- a. As consequências hemodinâmicas de um DSV são determinadas pelo seu tamanho
- b. A resistência vascular pulmonar e a sistêmica são importantes na fisiopatologia dos DSV
- c. Sinais e sintomas geralmente serão aparentes desde o nascimento
- d. Todos os DSV precisarão de tratamento cirúrgico
- e. A probabilidade de fechamento espontâneo depende unicamente da localização

4. No manejo dos defeitos do septo ventricular, qual(is) das seguintes são verdadeiras?

- a. Todos os pacientes com um DSV precisarão de medicação
- b. Se um paciente é sintomático, diuréticos são geralmente a primeira linha de tratamento
- c. Alguns pacientes podem precisar ser internados em terapia intensiva antes da cirurgia
- d. Cirurgia geralmente tem morbidade e mortalidade muito elevadas
- e. Para casos não complicados, terapia pode ser diminuída rapidamente após a cirurgia

Pontos-chave:

- DSV são a forma mais comum de doença cardíaca congênita
- Podem ocorrer isoladamente, ou fazer parte de uma cardiopatia congênita mais complexa
- A apresentação clínica depende do tamanho, da localização e da resistência vascular sistêmica e pulmonar
- O tratamento pode ser conservador, médico e/ou cirúrgico
- Prognóstico a longo prazo é bom para a grande maioria dos pacientes

INTRODUÇÃO:

Um defeito do septo interventricular (DSV) é uma comunicação anormal entre os dois ventrículos, e é a forma mais comum de doença cardíaca congênita (DCC). DSV frequentemente ocorrem como defeitos isolados, mas também podem ser um componente de anormalidades cardíacas mais complexas.

O QUE É UM DSV?

Definição

Este tipo de lesão consiste em uma abertura entre o ventrículo esquerdo (VE) e o ventrículo direito (VD), causada por um defeito na parede que separa estas duas câmaras, o septo interventricular (SIV).

Etiologia

A etiologia do DSV não é conhecida com precisão e embora anormalidades genéticas individuais tenham sido identificadas como causadoras de alguns casos, acredita-se que a maioria dos DSVs resultam da interação de predisposição genética e fatores ambientais.

Associações

DSVs podem estar associados com anomalias congênitas, como a Trissomia 13, 18 e 21, bem como com a associação VACTERL (anomalias da coluna vertebral, atresia anal, anomalias cardiovasculares, fístula traqueoesofágica, atresia esofágica, anomalias renais e/ou anomalias do rádio e defeitos nos membros) e Síndrome CHARGE (coloboma do olho, defeitos cardíacos, atresia das coanas nasais, retardo no crescimento e/ou desenvolvimento, anormalidades genitais e/ou urinárias e anormalidades da orelha e surdez).

Anatomia

DSVs são geralmente classificados de acordo com sua localização no septo interventricular (SIV), como pode ser visto a partir do ventrículo direito. Existem quatro tipos de DSVs:

- **De entrada** (também chamado de canal AV, septo AV, coxim endocárdico, justatricúspide, posterior)

5 a 10% dos DSVs. Localizado na área do septo formado por tecido do coxim endocárdico (também chamado septo atrioventricular (AV)), imediatamente inferior a valva tricúspide; associado a anomalias das válvulas AV, considerado parte dos defeitos do septos atrioventriculares (DSAVs);

- **Muscular** (pode ser subdividido de acordo com a localização, tal como apical, central, marginal)

5 a 20% dos defeitos, a segunda forma mais comum de DSVs; completamente rodeado por músculo; podem ser múltiplos, nesse caso são chamados de defeito em "queijo suíço".

- **Perimembranosa** (conoventricular, infracristal, membranoso, paramembranoso)

O tipo mais freqüente; Envolve o septo membranoso, fronteira com a válvula AV, e pode se estender para dentro de outras regiões (confluentes); a valva tricúspide é muitas vezes anormal, folhetos da válvula ou tecido extra podem herniar, prolapsar ou ocluir o defeito; anormalidades das comissuras da valva aórtica podem coexistir; os defeitos podem coexistir com malignidade do septo de saída, normalmente como parte de uma doença cardíaca congênita mais complexa;

- **Subarterial** (conal, conoseptal, duplamente comprometida, infundibular, de saída, supracristal)

5 a 7% dos defeitos; localizado abaixo da válvula pulmonar (subpulmonar), recobrando o septo de saída; um dos folhetos da válvula aórtica pode prolapsar através do defeito, resultando no desenvolvimento de um gradiente da via de saída do ventrículo esquerdo, fechamento funcional do defeito ou insuficiência aórtica.

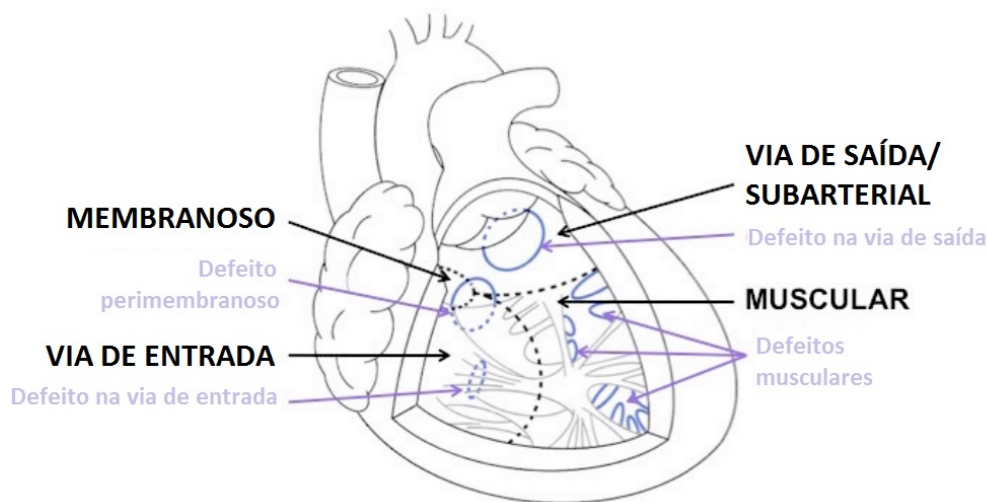


Figura 1 : Representação esquemática da DSV classificados de acordo com a localização no septo interventricular , como pode ser visto a partir de uma secção transversal através do ventrículo direito.

FISIOPATOLOGIA

DSV ocorrem em 1,5 a 3,5 a cada 1.000 nascidos vivos, representando aproximadamente 20% de todos os casos de DCC. Consequências fisiopatológicas de um DSV são influenciadas por seu tamanho (veja abaixo). DSV podem resultar em:

- shunt - fluxo sanguíneo através do defeito;
- hipertensão pulmonar;
- insuficiência cardíaca congestiva (ICC).

Os principais determinantes do estado hemodinâmico de um paciente com DSV são:

- tamanho do DSV;
- resistência vascular sistêmica (RVS);
- resistência vascular pulmonar (RVP);
- anomalias associadas (insuficiência aórtica, obstrução da via de saída do VE ou VD).

Se o DSV é pequeno o suficiente para limitar o shunt, criando uma resistência ao fluxo sanguíneo, ele é chamado restritivo. Quando não há resistência ao fluxo de sangue através do DSV, é um defeito não-restritivo.

Classificação por tamanho

Com base no diâmetro máximo do DSV, quando comparado com o tamanho normal do anel da valva aórtica

- Pequeno - menos de 1/3 do diâmetro normal do anel da valva aórtica;
- Moderado - 1/3 a 2/3 do diâmetro do anel da valva aórtica;
- Grande - mais de 2/3 do tamanho do anel da valva aórtica normal.

Com base na quantidade de fluxo sanguíneo pulmonar em relação ao fluxo sanguíneo sistêmico (Qs) - relação Qp:Qs

- Pequeno - relação Qp:Qs inferior a 1,5;
- Moderado - relação Qp:Qs de 1,5 a 2,0;
- Grande - relação Qp:Qs maior que 2,0.

Tabela 1: Fisiopatologia dos DSV de acordo com seu tamanho

Pequeno (restritivo) - tamanho do defeito limita o shunt
Sobrecarga mínima de volume do VE Pressão do VD (pVD) normal Tamanho do VD normal RVP normal
Moderado - shunt esquerda-direita moderado
Sobrecarga de volume do VE Dilatação e hipertrofia do VE Dilatação do átrio esquerdo pVD leve a moderadamente elevada Tamanho do VD normal a levemente dilatado RVP normal a levemente elevada
Grande - nenhuma resistência ao fluxo através do DSV, grau de shunt determinado pela relação da RVP para RVS
Sobrecarga de volume do VE Dilatação e hipertrofia do VE Dilatação do átrio esquerdo (Pressão do VE transmitida ao VD) pVD significativamente elevada Dilatação e hipertrofia do VD RVP significativamente elevada

HISTÓRIA NATURAL

A história natural dos DSV está relacionada com seu tamanho e localização, ambos determinando a taxa de fechamento espontâneo, e pode também ser influenciada por quaisquer anomalias associadas. Crianças com DSV pequenos (restritivos) normalmente não requerem qualquer tratamento médico ou cirúrgico, uma vez que elas geralmente são assintomáticas e a taxa de fechamento espontâneo é alta.

Bebês com defeitos moderados ou grandes com frequência precisam de tratamento médico e cirurgia, uma vez que eles provavelmente desenvolverão insuficiência cardíaca congestiva. Os sintomas se tornam aparentes mais frequentemente com 2 a 6 semanas de vida, após a diminuição esperada da resistência vascular pulmonar, devido ao aumento do fluxo sanguíneo pulmonar e da relação Qp: Qs.

O fechamento espontâneo dos DSV ocorre em até 80% dos defeitos musculares, especialmente se eles forem pequenos; defeitos perimembranosos frequentemente fecham espontaneamente; fechamento espontâneo de DSV subarteriais pode ocorrer, e é raro em defeitos na via de entrada (ou mal-alinhados).

Crianças com defeitos grandes, se não tratadas, gradualmente desenvolvem hipertensão pulmonar e doença obstrutiva vascular pulmonar (DOVP). Isso eventualmente resultará na síndrome de Eisenmenger, caracterizada por:

- pressões de artéria pulmonar (AP) maiores do que os valores sistêmicos (pressões de AP supra-sistêmicas);
- reversão do shunt através do DSV de esquerda-direita para direita-esquerda;

- cianose (e suas complicações).

DIAGNÓSTICO

História

Um DSV pode ser diagnosticado por ultrassom pré-natal. Muitos DSVs, no entanto, não são detectadas até as primeiras 2-6 semanas de vida. A presença de um sopro pode sugerir o diagnóstico.

Exame

Pequeno DSV

- Sopro pansistólico de baixa intensidade ou sopro de alta frequência na área esternal superior ou inferior esquerda;
- Frêmito precordial pode ser palpável;
- Crescimento e desenvolvimento normais, criança permanece assintomática.

Moderado DSV

- Sopro pansistólico rude na borda esternal média, com irradiação para a área precordial;
- frêmito suave e impulso proeminente do ventrículo direito (e possivelmente também impulso do ventrículo esquerdo) podem estar presentes;
- Crescimento e desenvolvimento podem ser afetados;
- Sinais e sintomas de insuficiência cardíaca congestiva.

Grande DSV

- Achados físicos são idênticos aos defeitos de tamanho moderado;
- Frêmito proeminente e impulso apical, hiperatividade precordial, aumento da intensidade de B2;
- Dilatação e hipertrofia do VD e aumento da RVP são mais acentuadas em grandes DSVs;
- Se aumentar a RVP e o shunt direita-esquerda, o sopro pode ser decrescente, mínimo ou ausente;
- Sinais e sintomas de insuficiência cardíaca congestiva - crescimento e desenvolvimento inferior ao normal, transpiração excessiva, taquipnéia, dispnéia, desconforto respiratório (particularmente com a alimentação), infecções pulmonares de repetição, hepatomegalia.

Investigações Especiais

Saturação de oxigênio

Usualmente normal, pode ser baixa com: infecção do trato respiratório recorrente e edema pulmonar - nesse caso melhora com terapia de oxigênio; ou síndrome de Eisenmenger (com shunt da direita para a esquerda) - que não melhora significativamente com a administração de oxigênio.

Radiografia de tórax (RXT)

Normal em defeitos pequenos, cardiomegalia e aumento da trama vascular pulmonar em defeitos moderados, cardiomegalia acentuada e edema pulmonar em defeitos grandes.

Eletrocardiograma (ECG)

ECG é normal em DSVs pequenos, mostra sinais de dilatação do AE e hipertrofia do VE em DSVs moderados, e há evidência de hipertrofia biventricular em s DSVs grandes.

Hematologia

Normalmente normal, exceto para os pacientes com síndrome de Eisenmenger, que podem desenvolver policitemia, trombocitopenia e coagulopatia como complicações da cianose.

Ecocardiografia

Em geral, é o único método de imagem necessário para determinar o diagnóstico, tamanho e localização de um DSV, e também pode fornecer informações sobre o tamanho da câmara, espessura de parede, estimar a pressão no ventrículo direito e na arterial pulmonar, bem como quaisquer anomalias associadas.

Cateterização cardíaca

Não necessária rotineiramente, pode ser realizada quando restar dúvidas sobre anatomia e resistência vascular pulmonar e a sua resposta à terapia.

GESTÃO DE MÉDICO

O tratamento médico dos DSVs dependerá dos sintomas clínicos e da história natural. Crianças assintomáticas com pequenos defeitos geralmente não requerem qualquer tratamento médico. Para pacientes com deficiências moderadas ou grandes e com sinais e sintomas de insuficiência cardíaca congestiva são frequentemente prescritos diuréticos. Inibidores da enzima de conversão da angiotensina (IECA) também podem ser usados. Para um pequeno número de crianças com ICC grave e edema pulmonar, admissão pré-operatória na Unidade de Terapia Intensiva (UTI), diuréticos intravenosos e inotrópicos podem ser necessários. Desequilíbrio eletrolítico deve ser cuidadosamente monitorado e tratado, com especial atenção nas crianças tratadas com diuréticos ou inibidores da ECA.

MANEJO CIRÚRGICO

Indicações para cirurgia

- insuficiência cardíaca congestiva e/ou atraso de crescimento (refratários ao tratamento clínico);
- defeitos moderados ou grandes, improváveis de fechar espontaneamente (com ou sem sintomas);
- desenvolvimento (ou progressão) de prolapso de folheto de valva aórtica e/ou insuficiência aórtica;
- crianças assintomáticas (idade mais avançada) com relação Qp: Qs maior que 2,0.

Contra-indicações para cirurgia

Uma pequena proporção de pacientes com hipertensão pulmonar não são candidatos adequados para a cirurgia. Se exames de resistência vascular

pulmonar demonstrarem boa resposta aos vasodilatadores pulmonares, então alguns pacientes podem estar aptos para a cirurgia após um período de tratamento médico (geralmente é realizado o fechamento do DSV com um patch fenestrado, o qual permitirá o shunt direita-esquerda durante episódios de aumento da resistência vascular pulmonar, preservando assim o débito cardíaco às custas de menores saturação de oxigênio).

Cirurgia corretiva

A grande maioria das crianças são boas candidatas para o reparo cirúrgico corretivo. Este é composto por fechamento cirúrgico do DSV com patch, necessitando de cirurgia aberta do coração, circulação extracorpórea (CEC) e parada cardioplégica. A maior parte dos defeitos pode ser fechada com sucesso por uma incisão feita no átrio direito (abordagem transatrial), enquanto alguns precisam ser fechados por meio de ventrículo direito, artéria pulmonar ou infundíbulo.

Bandagem da artéria pulmonar

Anteriormente utilizada como uma estratégia de duas etapas para permitir o crescimento até que a cirurgia definitiva pudesse ser executada, é agora geralmente reservada para recém-nascidos criticamente doentes, ou aqueles com anomalias associadas - que podem estar muito doentes para o reparo corretivo precoce - e alguns com vários DSV.

Fechamento transcater

Embora DSV podem ser fechados com êxito por meio de dispositivos inseridos através de um grande vaso sanguíneo, o tamanho do equipamento é uma limitação importante no seu uso como uma terapia em crianças.

MANEJO ANESTÉSICO

Manejo Anestésico Geral

O manejo anestésico de crianças com DSV será influenciado pela condição clínica individual da criança: presença e gravidade de sinais e sintomas de insuficiência cardíaca congestiva, fluxo sanguíneo pulmonar excessivo (relação Qp: Qs) e possível elevação da resistência vascular pulmonar.

A maioria das crianças que se apresenta para o fechamento do DSV está estável, com nenhuma ou leve ICC e sem fluxo sanguíneo pulmonar excessivo clinicamente significativo ou elevação da RVP. O manejo da anestesia para estas crianças inclui evitar a presença de ar nas linhas dos acessos vasculares e evitar aumentos no shunt esquerda-direita pela diminuição da RVP (como na administração excessiva de oxigênio, hiperventilação/hipocapnia, alcalose, anemia).

O manejo da CEC para o fechamento do DSV em nossa instituição pode geralmente ser descrito da seguinte forma:

- indução inalatória com sevoflurano;
- manutenção com isoflurano, inclusive durante a CEC (administrado no circuito da CEC);
- analgesia intra-operatória com fentanil (dose total durante o caso de 30 a 50 mcg/kg);
- relaxamento muscular com pancurônio;

- monitorização invasiva, incluindo acesso venoso central e arterial, bem como uma linha de monitorização;
- ecocardiografia transesofágica;
- anticoagulação com heparina 400 UI/Kg;
- disponibilidade de hemoderivados previamente submetidos a prova-cruzada (hemácias, plaquetas);
- drogas antifibrinolíticas profiláticas;
- hipotermia leve durante a CEC (normalmente 34°C);
- hematócrito superior a 21% durante a CEC e 30% imediatamente antes da separação da CEC;
- ultrafiltração modificada (UFM); essa técnica consiste na remoção de água livre e de substâncias de baixo peso molecular por meio de forças de convecção, utilizando uma modificação do circuito de CEC com um filtro de membrana semi-permeável, imediatamente antes da separação da circulação extracorpórea

Crianças com ICC grave ou hipertensão pulmonar

Algumas crianças têm insuficiência cardíaca congestiva grave e algumas se apresentam com resistência vascular pulmonar elevada. Nesses casos, é importante evitar depressão miocárdica excessiva por agentes anestésicos com uma técnica cuidadosamente balanceada, e instituir suporte da contratilidade miocárdica com inotrópicos - milrinona, dose de ataque de 25 a 75 mcg/kg ao longo de 30 min, seguida por infusão contínua a uma taxa de 0,25 a 0,75 mcg/kg/min. Óxido nítrico pode também ser considerado na separação da CEC, para diminuir a RVP.

Procedimento ``Fast-track``

Crianças assintomáticas com previsão do fechamento do DSV sem complicações devem ser consideradas para realizar o procedimento ``fast-track``, apontando para a extubação traqueal precoce na sala cirúrgica ou dentro de 4 horas após a admissão na UTI. Em nossa instituição, usamos doses moderadas de fentanil (total de 10 a 30mcg / kg durante o caso), dose bolus de atracúrio, paracetamol intravenoso, infiltração de anestésico local na ferida e administração de antiemético na sala de operação para facilitar a extubação.

Cuidados pós-operatório imediato

O término da circulação extracorpórea é geralmente suave e sem complicações, mas é importante no período do pós-operatório imediato monitorar e corrigir eventuais desequilíbrios eletrolíticos, manutenção da normotermia e controle de possíveis sítios cirúrgicos de hemorragias. Tromboelastografia pode ser uma ferramenta útil para orientar o uso de mais protamina ou administração de produtos para o tratamento de eventuais anormalidades da coagulação.

Complicações

Embora a maioria dos procedimentos de fechamento de DSV não tenha intercorrências, complicações pós-operatórias podem ocorrer. As complicações mais comuns e seus respectivos tratamentos são descritas resumidamente a seguir:

- CIV residual (s) - tratamento é o fechamento cirúrgico ou percutâneo; tamanho e importância clínica podem não valer o risco de voltar à circulação extracorpórea ou a reintervenção mais tardia;
- Bloqueio cardíaco - tratados com estimulação sincrônica atrioventricular usando fios de estimulação epicárdicos;
- Arritmias - estas incluem taquicardia juncional ectópica (TJE), a qual pode ocorrer em crianças após procedimentos que envolvem reparação DSV, mais frequente na tetralogia de Fallot; TJE deve ser tratada agressivamente, com a minimização dos níveis de catecolaminas (reduzindo o inotropismo se possível), resfriamento a 34 a 35°C, sedação, relaxamento muscular e amiodarona.

Gestão de anestesia para cirurgia não cardíaca em pacientes com DSVs

Conduta segura de anestesia para cirurgias não cardíacas em pacientes com DSVs depende de múltiplos fatores, tais como a condição clínica individual do paciente, a natureza do procedimento cirúrgico e os recursos locais disponíveis. Mas para todos os procedimentos, até os mais simples, em pacientes compensados, estáveis, deve-se considerar cuidadosamente um encaminhamento para um centro especialista, se possível.

Princípios gerais para manuseio da anestesia em pacientes com um DSV que se submetem a procedimentos não cardíacos sobrepõe com o relatado anteriormente para o fechamento do DSV. Indução inalatória com sevoflurano geralmente pode ser realizado com segurança, embora mais lento do que em pacientes sem o shunt da esquerda para a direita; técnicas à base de opióides são úteis, uma vez que estas drogas têm mínima interferência com a resistência pulmonar e vascular sistêmica, e não tem efeitos significativos de depressão cardiovascular.

Neonatos geralmente tem shunt mínimo através do defeito até que a diminuição da resistência vascular pulmonar esperada ocorra, e são geralmente assintomáticos. Para esta população de pacientes, bem como para crianças mais velhas com defeitos pequenos e apenas sinais e sintomas clínicos leves, não são necessárias grandes mudanças na técnica anestésica. Crianças com moderados a grandes DSVs, elevado Qp: Qs e evidência de insuficiência cardíaca congestiva e particularmente pacientes com defeitos não corrigidos de longa data com hipertensão pulmonar representam um grupo de risco mais elevado; técnicas anestésicas precisam ser adaptados para atender a fisiopatologia individual da criança e, idealmente, ser conduzido em um centro especializado.

Pacientes com correção completa bem sucedida (precoce) de um DSV podem ser considerados compensados e tratados como pacientes sem doença cardíaca.

Profilaxia para endocardite é indicada para pacientes com lesões não corrigidas ou residuais, para os primeiros 6 meses após a correção com material protético; não é recomendada para pacientes com DSVs totalmente reparados.

Prognóstico a longo prazo

Pacientes com DSVs isolados têm geralmente bons resultados a longo prazo.

Crianças com pequenos defeitos têm um excelente prognóstico a longo prazo, sem cirurgia, com altas taxas de fechamento espontâneo durante os primeiros 2 anos de vida, e mínimas consequências clínicas, mesmo que isso não ocorra.

Fechamento espontâneo é incomum para os defeitos moderados ou grandes e os sintomas ocorrem com mais frequência, mas podem, frequentemente, ser controlados clinicamente e cirurgia pode ser realizada com baixa morbidade e mortalidade, com bons resultados a longo prazo.

Um pequeno subgrupo de pacientes com anomalias associadas tem piores resultados. Uma minoria terá hipertensão arterial pulmonar irreversível, sendo candidatos para o transplante de coração ou coração-pulmão.

RESPOSTAS ÀS QUESTÕES

1.

a. **Verdadeiro:** DSV ocorrem em 50% de todas as crianças com doença cardíaca congênita (DCC); a incidência varia de 1,56 a 53,2 por 1.000 nascidos vivos

b. **Falso:** eles ocorrem isoladamente em 20% das crianças com DCC

c. **Verdadeiro:** outras malformações congênicas podem coexistir com DSV, tais como anormalidades renais

d. **Verdadeiro:** de acordo com sua localização, eles podem ser defeitos de entrada, muscular, perimembranosos ou subarterial

e. **Falso:** defeitos perimembranosos são o tipo mais comum, representando até 80% do DSV

2.

a. **Verdadeiro:** como uma comunicação entre os dois ventrículos, o sangue pode fluir através do DSV, o que é denominado shunt

b. **Falso:** dilatação do átrio direito não é uma característica dos DSV, uma vez que o desvio ocorre ao nível ventricular

c. **Verdadeiro:** a carga de volume imposta ao coração, pela presença de um DSV, pode levar a ICC, caso não for tratada

d. **Verdadeiro:** na maioria das vezes, o sangue irá fluir através do DSV da esquerda para a direita, aumentando o fluxo sanguíneo para os pulmões

e. **Verdadeiro:** hipertensão pulmonar frequentemente resultará do fluxo sanguíneo pulmonar excessivo de longa data

3.

a. **Verdadeiro:** a gravidade da sobrecarga de volume ao coração é determinada pelo grau de shunt, influenciado pelo tamanho do DSV

b. **Verdadeiro:** a quantidade de fluxo sanguíneo através de um DSV também é determinada pela resistência ao fluxo de ambos os ventrículos

c. **Falso:** sinais e sintomas, muitas vezes, só aparecem quando a resistência vascular pulmonar diminui significativamente

d. **Falso:** há uma elevada taxa de fechamento espontâneo de defeitos do septo ventricular

e. **Falso:** a probabilidade de fechamento espontâneo também é influenciada pelo tamanho

4.

a. **Falso:** pacientes assintomáticos ou com sintomas leves não precisam de qualquer medicação

- b. **Verdadeiro:** diuréticos diminuem os sintomas de insuficiência cardíaca congestiva em pacientes com DSV
- c. **Verdadeiro:** um pequeno número de crianças com ICC grave e edema pulmonar precisa admissão à UTI pré-operatória
- d. **Falso:** os resultados a curto e a longo prazo são geralmente bons para a cirurgia de pacientes com DSV isolados
- e. **Verdadeiro:** em pacientes assintomáticos, com um curso previsível e sem complicações após a cirurgia, pode ser feito o manejo fast-track

REFERÊNCIAS e LEITURAS SUGERIDAS

1. Hensley Jr FA, Martin DE, Gravlee GP, A Practical Approach to Cardiac Anesthesia, 3rd Edition; Davies LK, Knauf DG, CHAPTER 14: Anesthetic Management for Patients with Congenital Heart Disease http://tele.med.ru/book/cardiac_anesthesia/text/he/he014.htm - he014p084 (accessed 30th Nov 2014)
2. Mancini MC, Bove EL, Devaney EJ, Ohye RG, Willis PW et al, Ventricular Septal Defect Surgery in the Pediatric Patient. E-Medicine <http://emedicine.medscape.com/article/903271-overview - a1> (accessed 30 th Nov 2014)
3. Penny DJ, Vick III GW, Ventricular septal defect; Lancet 2011; 377: 1103–12
4. Jacobs JP, Burke RP, Quintessenza JA, Mavroudis C, Congenital Heart Surgery Nomenclature and Database Project: Ventricular Septal Defect; Ann Thorac Surg 2000; 69: S25–35