



Geral – Tutorial 317

ENTENDENDO e ESTABELECENDO ACESSOS INTRA-ÓSSEOS

Dr. Scott Bradburn

ST3 Anaesthetic Registrar, Glangwilli General Hospital, Wales

Dr. Stuart Gill

Anaesthetic Consultant, Glangwilli General Hospital, Wales

Editado por

Dr. Matthew Doane

Correspondência para atotw@wfsahq.org

Tradução: Dr. Marcelo Arent Longo, Universidade Federal de Santa Catarina, Florianópolis, SC, Brasil

QUESTÕES:

Antes de continuar, tente responder as seguintes questões. As respostas podem ser encontradas no final deste artigo, juntamente com uma explicação. **Por favor, responda Verdadeiro ou Falso:**

1. Em relação ao acesso IO umeral:

- Taxas de infusão comparáveis às de acessos centrais por subclávia podem ser alcançadas
- Pode ser usado com segurança para administrar as medicações de reanimação
- Pontos de referência para inserção de um acesso IO são sempre fáceis de encontrar em pacientes obesos
- É o local mais doloroso para a punção

2. Os seguintes locais são aceitáveis para acessos IO em crianças pequenas:

- Fêmur distal
- Esterno
- Tíbia proximal
- Cabeça umeral

3. Os seguintes são contra-indicações para acessos IO:

- Fratura proximal ao local proposto para a punção IO
- Queimaduras distais ao local proposto para a punção IO
- Sepse local sobre a região proposta para a punção IO
- Sepse sistêmica

4. Os seguintes são complicações de acessos IO:

- a. Extravasamento
- b. Microfratura
- c. Osteomielite
- d. Osteoporose

Pontos-chave:

- A via intra-óssea (IO) é uma alternativa subutilizada, confiável e extremamente valiosa ao acesso venoso
- O acesso IO pode ser utilizado no trauma, em emergências, e em casos que necessitem de reposição volêmica
- Existem vários dispositivos e locais que podem ser usados para um acesso IO
- Inserção de uma agulha IO é fácil de aprender, mas o sucesso depende de familiaridade com o equipamento e técnica correta, conforme descrito neste tutorial

INTRODUÇÃO

O acesso intra-ósseo (IO) é um método alternativo à administração intravenosa de medicamentos e fluidos. Comumente usado no atendimento pré-hospitalar e por médicos militares, o acesso intra-ósseo tem expandido a sua utilização para uma variedade de situações: na sala de emergência, em paradas cardíacas, na população pediátrica, e vem ganhando popularidade em situações onde o acesso intravenoso é difícil ou o momento é crítico.

A via IO é endossada pelo Conselho de Reanimação do Reino Unido (The Resuscitation Council UK) e está incluída nas diretrizes do atual Suporte de Vida Adulto (ALS) e Suporte Avançado de Vida Pediátrico (APLS)^(1,2).

DRENAGEM VENOSA DE OSSOS

Teoricamente, o acesso intra-ósseo pode ser obtido em qualquer osso grande, e os dispositivos atuais permitem vários pontos específicos para realizar o acesso, incluindo o esterno.

Como os ossos não são compressíveis, o espaço intra-ósseo vai ficar patente, mesmo em pacientes chocados. Isto permite a obtenção de uma via prontamente disponível para infusão de medicamentos ou fluidos em casos de emergência, além de permitir acesso ao aspirado de medula óssea, o qual pode ser utilizado para alguns testes de sangue simples^(3,4).

Demonstrou-se que o plexo venoso dos ossos longos drena para a circulação central, em uma taxa comparável à do acesso venoso central⁽⁴⁻⁷⁾.

Reposição de fluidos também pode ser conseguida por via IO⁽⁸⁾, com taxas de fluxo respeitáveis de 1-3L/hora através do acesso tibial ou 5L/hora através do acesso úmeral. Devido à pressão intrínseca do espaço intra-ósseo, as infusões geralmente não fluem de modo eficaz apenas com a gravidade e precisam ser administradas sob pressão, por exemplo, usando bolsas de pressão, bombas de seringa ou realizando-se flushing manual.

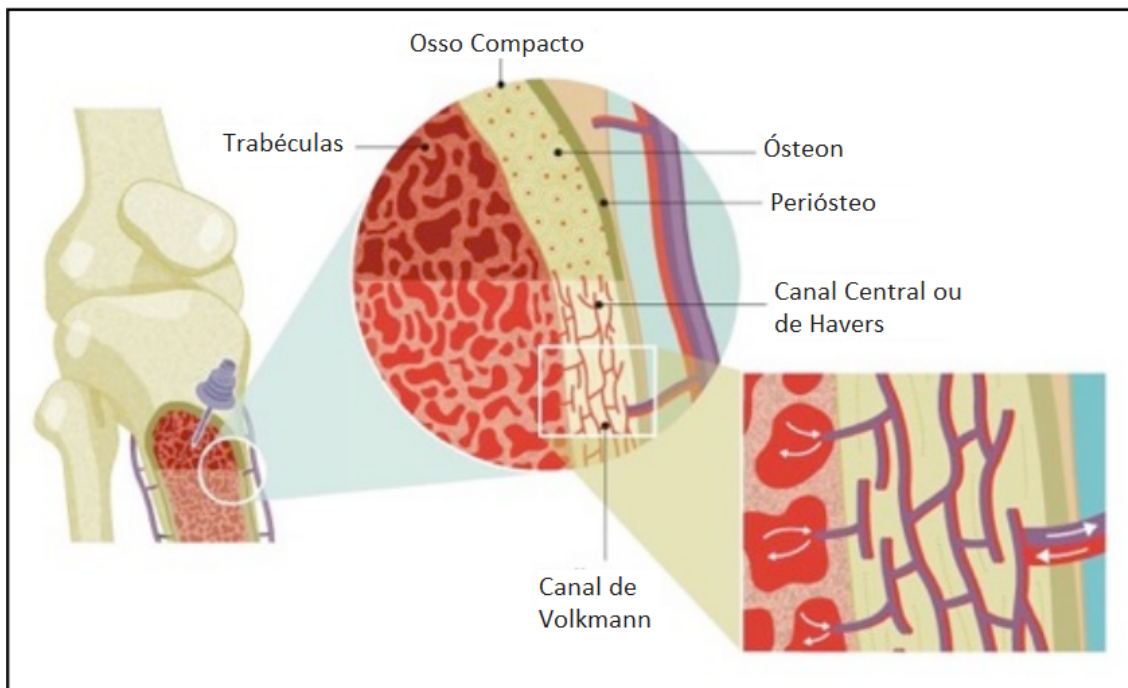


FIGURA 1: Anatomia vascular dos ossos longos. Acesso intra-ósseo é obtido no espaço trabecular do osso. (Cortesia de *Vidacare/Teleflex*)

INDICAÇÕES

Existem numerosas condições em que o acesso IV pode ser difícil e isso pode ser superado pela utilização da via intra-óssea. Todas as formas de choque fisiológico, hipotermia, múltiplos acessos intravenosos prévios, ou uso de drogas intravenosas são situações comuns em que o acesso IO se provou inestimável⁽⁹⁻¹²⁾.

CONTRA-INDICAÇÕES

Absolutas

- **Trauma ósseo no local ou proximal ao local de acesso, ou punção IO prévia no mesmo membro:** o rompimento do osso no local ou proximal ao local de punção causa extravasamento de infusões e potencialmente o desenvolvimento de síndrome compartimental⁽⁹⁻¹¹⁾.
- **Infecção sobre o ponto de inserção:** há risco de semear a infecção para dentro do osso e causar osteomielite⁽¹¹⁻¹³⁾.

Relativas

- **Prótese no membro (artroplastia de joelho, haste tibial, placa úmeral), ou esternotomia prévia:** o rompimento da matriz óssea pode interferir de modo imprevisível com a punção ou as taxas de fluxo do acesso, e a inserção em metais implantados pode causar danos à prótese ou à agulha de punção IO.
- **Dificuldade na identificação de pontos anatômicos:** nestes pacientes, dispositivos IO devem ser implantados com extrema cautela, uma vez que pode ser causado dano a estruturas subjacentes⁽¹²⁾.

LOCAIS DE ACESSO COMUNS

Embora existam vários locais de inserção descritos, é importante reconhecer que alguns dispositivos são limitados a pontos anatômicos específicos. Os marcos anatômicos para os locais mais comuns são descritos a seguir:

Cabeça umeral

Com o cotovelo dobrado, e a mão do paciente sobre o abdômen, palpar o colo cirúrgico do úmero para localizar o tubérculo maior. O local de inserção é aproximadamente 1 cm acima do colo cirúrgico e 2-3 cm lateral ao tendão do bíceps (Figura 2). Inserir em um ângulo de 45 graus, direcionando para a escápula oposta. O fabricante não recomenda esta técnica para pacientes pediátricos, mas o julgamento clínico se faz necessário⁽¹¹⁾.

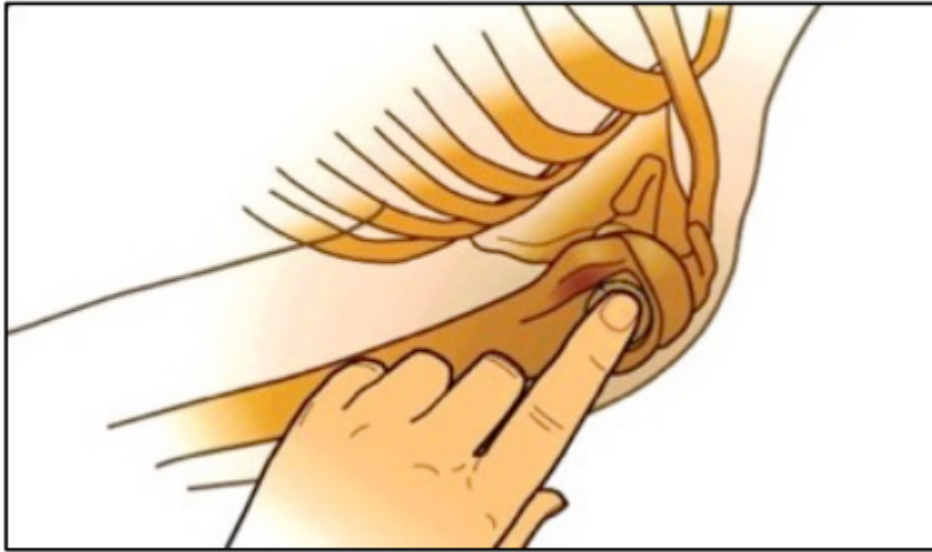

FIGURA 2: Marcos para a inserção umeral (Imagem cortesia de *Vidacare*)

Tíbia proximal

2 cm medial e 1-2 cm abaixo da patela, palpar a tuberosidade da tíbia e assegurar-se de que pode ser sentido o osso abaixo do tecido subcutâneo (Figura 3). A agulha deve ser ligeiramente inclinada no sentido distal, longe do joelho⁽¹¹⁾.

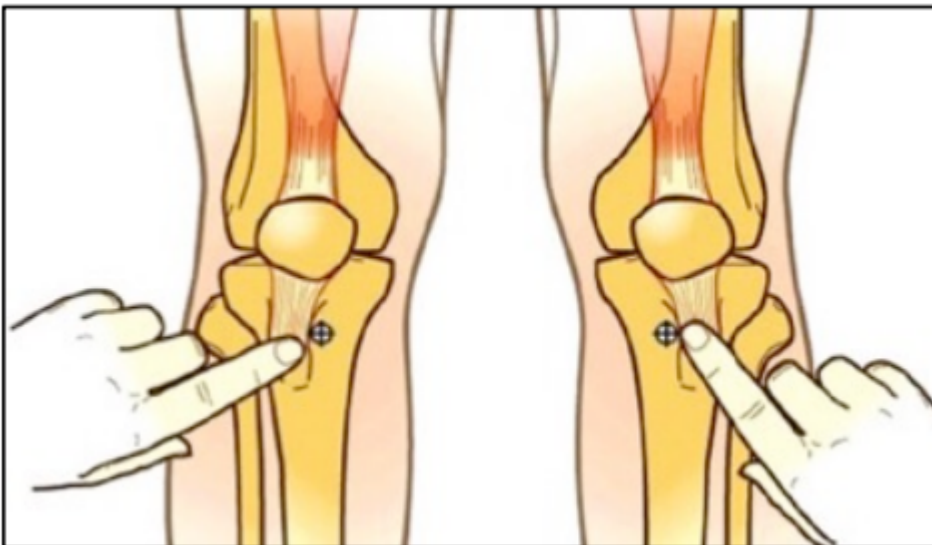


FIGURA 3: marcos para a inserção tibial (Cortesia imagem de *Vidacare*)

As seguintes vias são menos utilizadas, mas podem ser consideradas se a tíbia proximal ou o úmero não estiverem disponíveis:

Tíbia distal

Palpar a parte mais proeminente do maléolo medial, bem como as bordas anterior e posterior da tíbia. Assegurar-se de que a parte plana do osso foi localizada e inserir três centímetros proximalmente a este ponto, a 90 graus com a pele⁽¹¹⁾.

Fêmur distal

Com a perna completamente estendida ao nível do joelho, palpar os côndilos externos do fêmur distal. O ponto de inserção ideal é 2-3 cm superior e 1-2 cm medial à linha média anterior (a punção proximal é importante para evitar placas de crescimento em pacientes mais jovens). A perna deve ser imobilizada até a cânula ser removida, uma vez que o movimento do joelho ipsilateral pode fazer com que o tendão do quadríceps desloque a cânula⁽¹⁶⁾.

Esterno

Esta via de inserção tem sido útil em vítimas militares, uma vez que o esterno é muitas vezes protegido por um colete e, deste modo, permanece intacto após um trauma maior. Localizar o manúbrio, aproximadamente 2 cm abaixo da incisura esternal, e inserir a 90 graus com a pele. O fluxo de fluido ocorre para dentro das veias torácicas internas, para a veia ázigo e, em seguida, para a circulação central^(7,14).

RECOMENDAÇÕES GERAIS PARA OBTER UM ACESSO IO:

Em todas as tentativas de acesso IO, os seguintes pontos-chave devem ser seguidos:

1. Esterilização da pele no local de inserção da agulha
2. Estabilização manual do osso durante a inserção
3. Aspiração após a inserção da agulha para confirmar o posicionamento correto
4. No paciente acordado, a injeção de anestésico local (de preferência lidocaína) dentro da agulha IO, antes de sua utilização, pode reduzir a dor em infusões subsequentes
5. Assegurar-se de que a agulha é "lavada" com pelo menos 10 ml de fluido após a administração da medicação
6. Documentação do procedimento no prontuário do paciente
7. Avaliação frequente do acesso IO para sinais de extravasamento

TIPOS DE DISPOSITIVOS

Trocarte manual

Exigem significativa força ao puncionar e são comumente usados em pacientes pediátricos para acessos em membros inferiores. A principal vantagem reside na simplicidade do dispositivo e em um custo mais baixo. No entanto, há uma curva de aprendizado maior, além de exigir mais força para a inserção em comparação com outros dispositivos.

Dispositivos de mola

Usam um sistema com molas para auxiliar a penetração no canal medular. Estes sistemas são de uso único e incluem uma pistola de injeção óssea e um dispositivo IO esternal. O custo é um pouco menor considerando-se o sistema completo, mas o dispositivo inteiro é de uso único e, portanto, custa mais do que agulhas individuais em sistemas reutilizáveis. Estes sistemas também requerem mais treinamento para assegurar seu uso apropriado.

Dispositivos de broca

Funcionam a bateria e permitem uma punção mais fácil em uma grande variedade de locais de acesso. Há vários fabricantes destes dispositivos e, deste modo, as conexões entre a agulha e o driver podem ser diferentes. Este dispositivo é fácil de usar e requer menos treinamento. O driver é reutilizável. O custo por agulha é maior do que o uso de um trocarte manual para cada indivíduo, porém menor do que o custo de um dispositivo de mola.

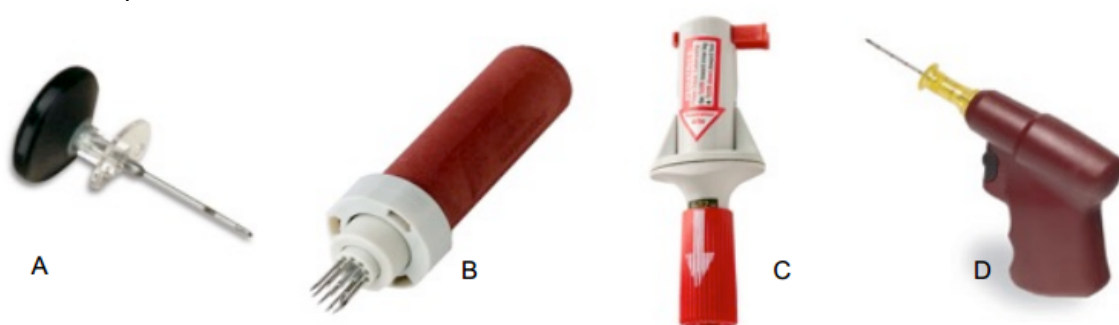


FIGURA 4: Diferentes dispositivos de acesso IO. (A) Trocarte manual (B) Dispositivo IO esternal (C) Pistola de injeção óssea (D) EZ IO drill

Dispositivo	Custo	Multi- uso	Acesso esternal	Locais de punção diversos	Necessário força para punção	Necessário treinamento
Trocarte manual	+	Não	Não	Sim	+++	+++
De mola:						
Eternal	++	Não	Sim	Não	++	++
Multi-sítios	++	Não	Não	Sim	++	++
De broca/driver	+++ Alto custo pelo kit, mas o driver é reutilizável	Sim	Não	Sim	+	+

Tabela 1: Resumo das características dos dispositivos de acesso intra-ósseo
TÉCNICA DE INSERÇÃO E REMOÇÃO

Trocarte manual

Para inserir esta agulha IO, um movimento de torção é utilizado com a força motriz dirigida através da palma da mão. Pivotamento do trocarte na inserção pode levar a uma cânula IO mal ajustada, ocasionando extravasamento de infusões. Este

dispositivo deve ser limitado para uso pediátrico em membros inferiores, pois é necessário força excessiva para inserção em pacientes adultos.

Acesso IO esternal FAST

Este sistema é composto por um dispositivo de administração de fluidos, o qual armazena as espículas para perfurar o osso e os tubos para infusão⁽¹⁴⁾. Para inserir, limpar o manúbrio (a área 2 cm abaixo da fúrcula esternal) e aplicar o patch fornecido à pele^(14,15). Uma técnica de duas mãos é necessária, uma vez que se requer uma significativa força para atravessar o manúbrio⁽⁹⁾. Após a ativação, o dispositivo de administração é removido e o cateter IO é deixado no lugar. Uma cúpula de plástico é fixada ao patch para segurar o dispositivo. Sangue pode ser aspirado, e 5-10mls de solução salina isotônica devem ser usados para lavar o dispositivo⁽⁹⁾. Para remover o dispositivo, deve-se desconectar os tubos de infusão, retirar a cúpula protetora, e puxar a cânula IO perpendicularmente ao manúbrio. Cobrir o local com um curativo estéril⁽⁹⁾. Quando um paciente está em decúbito dorsal, o ângulo do manúbrio deve ser observado para garantir uma punção perpendicular. Há relatos isolados de pneumotórax, de modo que se deve ter cuidado em pacientes com baixa estatura, fraturas de esterno, e em pacientes com esternotomia prévia⁽⁹⁾.

Pistola de injeção óssea (BIG)

Está licenciada para uso na tíbia proximal e no úmero. O dispositivo é frequentemente codificado por cor; azul para adultos, vermelho para crianças e verde para uso por veterinários⁽¹⁰⁾. Para usar a BIG, localizar o marco anatômico e limpar a área. Remover a tampa de segurança do dispositivo e posicionar o barril a 90 graus com a pele. Uma mão deve segurar o barril e estabilizá-lo, enquanto a outra aperta e remove a trava de segurança vermelha. Para implantar o dispositivo, deve-se empurrar firmemente para baixo com a palma da mão. O trocarte e a agulha devem implantar no canal medular com um "clique" audível, o qual confirma a ativação⁽¹⁰⁾.

Após, remover o trocarte e segurar a agulha à pele fixando a trava de segurança em torno da agulha. Assim como para os outros dispositivos de acesso IO, aspiração de medula confirma o posicionamento, mas isso nem sempre é possível. A cânula deve então ser lavada com 10 ml de fluido⁽¹⁰⁾. O dispositivo é removido, puxando e girando firmemente a agulha do local⁽⁹⁾. A ferida deve ser coberta com um curativo estéril.

EZ IO drill

Este é um dispositivo de perfuração portátil, constituído por um driver e um conjunto agulha. Há três combinações diferentes de agulha e estilete, adaptadas para diferentes tamanhos de pacientes. Há agulhas para pacientes com peso entre 3-39kg, mais de 40 kg, e uma agulha grande para pacientes com excesso de tecidos moles⁽¹¹⁾.

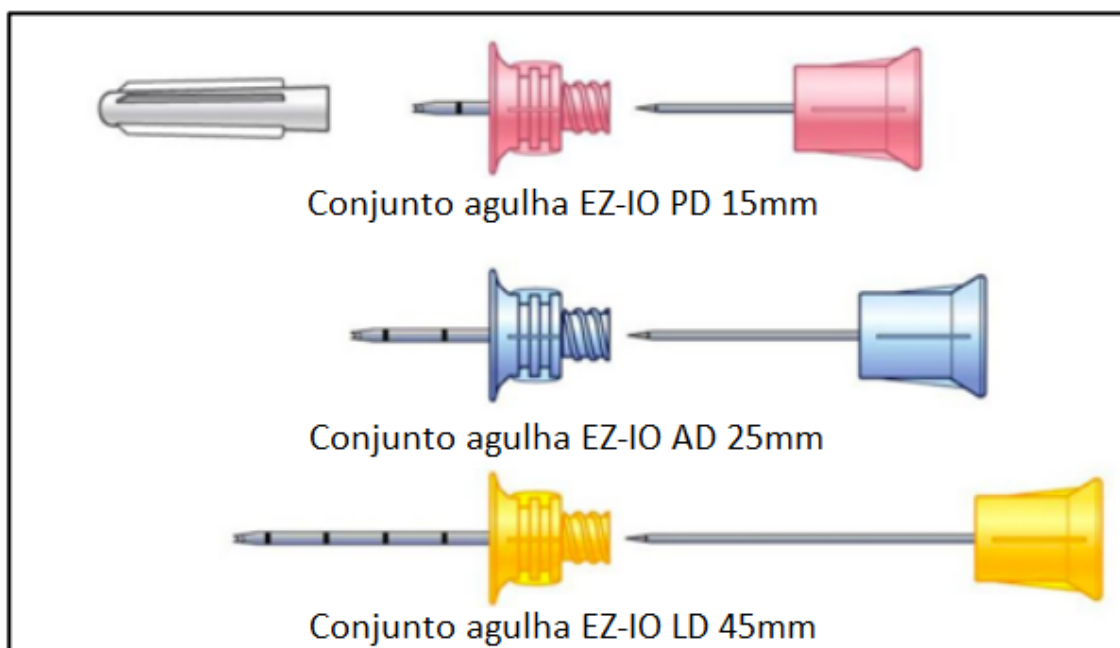


FIGURA 5: Diferentes agulhas EZ-IO (Cortesia de Vidacare/Teleflex)

Selecionar e limpar o local de inserção escolhido. Uma agulha de tamanho adequado deve ser acoplada magneticamente ao driver. Apoiar o membro e estabilizar o osso, enquanto a agulha e o driver são gradualmente empurrados através da pele e dos tecidos moles até obter contato com o osso. Para a agulha se ajustar de forma apropriada, pelo menos 10 mm (uma linha preta na agulha) devem ser visíveis antes da perfuração. Em pacientes obesos, o tamanho da agulha pode precisar ser ajustado para compensar o excesso de tecido subcutâneo. Avançar o sistema em bloco, na máxima velocidade de rotação da broca, até ocorrer uma súbita diminuição na resistência. Após esta alteração na resistência, parar e estabilizar o hub com uma das mãos, desenroscar o estilete em sentido anti-horário e removê-lo. A aspiração de medula ajuda a confirmar o posicionamento, mas isso nem sempre é possível. Após remover o estilete, colocar o EZ-Stabilizer™ sobre o hub e adaptar uma extensão EZ-ConnectR. O sistema deve ser lavado com 10 ml de fluido e um conjunto de infusão IV pode então ser conectado.

Para remover o dispositivo; retirar todos os tubos de infusão, fixar uma seringa luer-lock de 5 ou 10 ml à agulha e, então, puxar e girar em bloco, no sentido horário, sob tração firme. Evitar curvar a agulha na remoção. Alternativamente, pode ser usada uma pinça de agulha para prender o dispositivo e retirar sob tensão firme, mas controlada. Cobrir a ferida com um curativo estéril⁽⁹⁻¹¹⁾. O dispositivo EZIO é maior e mais pesado do que os outros. No entanto, é reutilizável e intuitivo de usar.

OUTRAS CONSIDERAÇÕES

Manejo do dispositivo IO

Ao encaminhar um paciente com um dispositivo IO para outra equipe, uma transferência completa deve incluir; documentação escrita, relato verbal do local e tipo de dispositivo IO, medicações administradas e data e hora da inserção. Dispositivos IO não são considerados um acesso IV definitivo; devem ser avaliados com frequência para sinais de extravasamento e idealmente removidos dentro de 48 horas^(9,12).

Dor

A inserção de um IO na tíbia comumente é relatada como mais dolorosa do que no úmero⁽¹⁸⁾. Em pacientes conscientes, escores analógicos visuais de dor de 2,5-3,5 em uma escala de 10 pontos são comumente observados durante a punção^(17,18). A infusão através do dispositivo provoca mais dor do que a inserção em si, uma vez que a punção envolve apenas uma pequena porção cutânea e óssea, enquanto a infusão ativa múltiplos receptores de dor intra-ósseos. A administração de lidocaína a 2% antes de se iniciar uma infusão reduz consideravelmente os escores de dor⁽¹⁸⁾.

Medicações

Todos os fármacos anestésicos e de reanimação podem ser administrados com segurança por via IO. Drogas vasoativas, que normalmente são infundidas através de acesso central, também podem ser administradas com segurança. Há ainda relatos de casos de contraste de TC sendo aplicado com sucesso através da via IO tibial. De acordo com as diretrizes do ALS e APLS para parada cardíaca^(1,2,11), o acesso IO é a via preferida para a administração de adrenalina quando o acesso IV não pode ser obtido dentro de 2 minutos.

Coleta de sangue

Dispositivos IO podem ser usados para aspirar amostras de sangue durante o posicionamento inicial do acesso, mas apenas alguns testes se correlacionam de forma confiável com amostras IV. Deve-se observar que, embora gasometria seja possível, o uso de uma amostra IO vai danificar a maioria das máquinas analisadoras de gasometria^(9,10,20).

Boa correlação IV/IO	Má correlação IV/IO
Hb	Plaquetas
HCT	Contagem de leucócitos
Glicose	Sódio
Ureia	Potássio
Nitrogênio	Dióxido de carbono
Creatinina	Cálcio
Cloreto	
Proteína total	
Albumina	
"Group and save"	

Tabela 2: Testes laboratoriais a partir de amostras intra-ósseas

COMPLICAÇÕES

As complicações da punção IO ocorrem muitas vezes devido ao posicionamento inadequado, levando ao extravasamento. Extravasamento extenso pode resultar em síndrome compartimental.

Existe risco de osteomielite, o qual é particularmente elevado quando a inserção se dá através de pele infectada, lesada ou queimada. É também mais comum com dispositivos deixados por mais de 24 horas^(12,13). Há risco de lesão de estruturas subjacentes, com relatos de fraturas de tíbia em pacientes pediátricos. Quanto à

inserção de um dispositivo no esterno, existe risco de pneumotórax, lesão de grandes vasos e mediastinite.

Em crianças, pode ocorrer lesão epifisária se o dispositivo for incorretamente colocado perto de uma placa de crescimento^(11,12). Mesmo com o posicionamento correto, existe um pequeno risco de embolia de medula óssea na inserção⁽¹⁹⁾.

CONCLUSÃO

Há uma variedade de dispositivos intra-ósseos no mercado. Eles oferecem uma via rápida, fácil de usar e confiável para administração de medicações anestésicas e de reanimação. Quando combinado com um sistema pressurizado, o acesso IO também pode ser usado para rápida reposição de fluidos. O acesso IO é uma adequada alternativa de curto prazo ao acesso venoso periférico e central, e alguns testes laboratoriais podem ser realizados num aspirado IO inicial.

Um programa de educação e treinamento abrangente, com sessões de atualização regulares, deve capacitar para uma rápida e confiável inserção de um dispositivo IO com manejo e seguimento apropriados⁽¹²⁾.

RESUMO

- O acesso IO fornece um acesso vascular rápido em uma variedade de situações de emergência.
- Há vários tipos de dispositivos IO que podem ser usados.
- A região do úmero é geralmente a menos dolorosa e de mais rápido acesso
- Todas as medicações anestésicas e de reanimação podem ser aplicadas por via IO.
- Fluidos devem ser administrados sob pressão.
- Todos os dispositivos precisam ser monitorados, e as transferências relatadas de modo claro.

RESPOSTAS ÀS QUESTÕES

1.

- a. **Verdadeiro:** fluoroscopia tem demonstrado que as taxas de infusão através de acesso IO são comparáveis às alcançadas através de acessos centrais por subclávia
- b. **Verdadeiro:** todas as medicações de reanimação podem ser aplicadas por via intra-óssea
- c. **Falso:** a região umeral para o acesso IO pode ser difícil de localizar em pacientes obesos
- d. **Falso:** a punção IO em úmero é tipicamente menos dolorosa do que na via tibial

2.

- a. **Verdadeiro:** o fêmur distal é um local adequado para punção IO em crianças
- b. **Falso:** o esterno não é um local adequado para punção IO em crianças devido ao risco de inserir a agulha muito longe
- c. **Verdadeiro:** a tíbia proximal é um local adequado para punção IO em crianças
- d. **Falso:** o úmero não é recomendado por vários fabricantes para punção IO em crianças pequenas, mas tem sido descrito e julgamento clínico se faz necessário

3.

- a. **Verdadeiro:** fraturas proximais são uma contra-indicação absoluta à punção IO, pois irão afetar significativamente a absorção intravenosa de medicamentos e fluidos
- b. **Falso:** queimaduras em qualquer local não são uma contra-indicação à punção IO
- c. **Verdadeiro:** sepse local sobre a região proposta para a punção é uma contra-indicação absoluta à punção IO
- d. **Falso:** sepse sistêmica não é uma contra-indicação à punção IO

4.

- a. **Verdadeiro:** vazamento de medicações e fluidos pode ocorrer no local ou próximo ao local de punção IO
- b. **Verdadeiro:** punção IO pode causar fraturas do osso
- c. **Verdadeiro:** punção IO pode causar infecções e levar a osteomielite
- d. **Falso:** osteoporose não é uma complicação reconhecida da punção IO

REFERÊNCIAS e LEITURAS SUGERIDAS

1. Deakin CD, Nolan JP, Soar J, Sunde K, Koster RW, Smith GB, Perkins GD. 2010 European Resuscitation Council Guidelines for Resuscitation 2010 Section 4. Adult Advanced Life Support. Resuscitation. Oct;81(10):1305-52.
2. Resuscitation Council (UK) (2011) Provider Manual for use in the UK: European Paediatric Life Support Course (3rd Edition). London, BMJ
3. Orłowski JP Emergency alternatives to intravenous access. Intraosseous, intratracheal, sublingual, and other-site drug administration. Pediatr Clin North Am. 1994 Dec;41(6):1183-99.
4. Buck ML, Wiggins BS, Sesler JM. Intraosseous drug administration in children and adults during cardiopulmonary resuscitation. Ann Pharmacother. 2007;41(10):1679-1686.
5. Kovar J, Gillum L. Alternate route: the humerus bone- a viable option for IO access. JEMS 2010;35(8):52-59
6. Tocantins LM. Rapid absorption of substances injected into the bone marrow. Proc Soc Exp Biol Med 1940; 45: 292-6.
7. Porth CM. Structure and function of the musculoskeletal system. In: Porth CM. Pathophysiology: Concepts of Altered Health States. 7th ed. Philadelphia, PA: Lippincott Williams & Wilkins; 2005:1357-1366.
8. Dubick MA1, Holcomb JB. A review of intraosseous vascular access: current status and military application. Mil Med. 2000 Jul; 165 (7):552-9.
9. Michael, W Day. Intraosseous devices for intravascular access in adult trauma patients. Critical care Nurse vol31 no 2 April 2011
10. www.waismed.com/products.html Accessed Sept 2014

11. www.arrovezio.com Accessed Sept 2014
12. Phillips L, Brown L, Campbell T, Miller J, Proehl J, Youngberg B. The Consortium on Intraosseous Vascular Access in Healthcare Recommendations for the Use of Intraosseous Vascular Access for Emergent and Non-emergent Situations in Various Health Care Settings: Consensus Paper: *Practice Crit Care Nurse* 2010;30:e1-e7 doi: 10.4037/ccn2010632 2010
13. Dogan A, Irmak H, Harman M, Ceylan A, Akpınar F, Tosun N. Tibial osteomyelitis following intraosseous infusion: a case report. *Acta Orthop Traumatol Turc.* 2004;38(5):357-60
14. Frascone, R, et. Al. Obtaining Vascular Access: Is There a Place for the Sternal IO?, *Air Medical Journal* 2001, 20;6: 20-22.
15. Wagner MB, McCabe JB. A comparison of four techniques to establish intraosseous infusion. *Pediatr Emerg Care.* 1988;4:87–91.
16. McCarthy G, O'Donnell C, O'Brien M (2003) Successful intraosseous infusion in the critically ill patient does not require a medullary cavity. *Resuscitation* 56 (2): 183-6.
17. Horton MA, Beamer C. Powered intraosseous insertion provides safe and effective vascular access for pediatric emergency patients. *Pediatr Emerg Care.* 2008;24(6):347-350.
18. Philbeck TE, Miller LJ, Montez D. Pain management during intraosseous infusion through the proximal humerus. *Ann Emerg Med.* 2009;54(3):S128.
19. Orłowski, James P.; Julius, Carmen J. Safety of Intraosseous Infusions: Risks of Fat and Bone Marrow Emboli to the Lungs. *Critical Care Medicine*: April 1988 - Volume 16 - Issue 4 - ppg 388
20. Miller LJ, Philbeck TE, Montez DF, Spadaccini CJ A new study of intraosseous blood for laboratory analysis. *Arch Pathol Lab Med* 2010;134(9):1253-60.VS