

MASSA MEDIASTINAL ANTERIOR EM ANESTESIA PEDIÁTRICA

Dr. Barnaby Scrace

Anaesthetics Registrar, Royal Cornwall Hospital NHS Trust, UK

Dr. Kylie McGregor

Anaesthetic Consultant, Starship Children's Hospital, Auckland, New Zealand



Editado por **Dr Anthony Bradley e Dra Kate Wilson**

25 DE SETEMBRO DE 2015

Tradução autorizada realizada por Gisele Sachet Ghisi, Universidade Federal de Santa Catarina, Florianópolis, Brasil

Escrever a atotw@wfsahq.org

QUESTÕES

Antes de continuar, tente responder as questões abaixo. As respostas podem ser encontradas no final do artigo, juntamente com sua explicação. **Por favor, responda Verdadeiro ou Falso:**

1. A causa mais comum para uma massa mediastinal anterior em criança é:

- a. Timo
- b. Linfoma
- c. Neuroblastoma
- d. Tumor de Células Germinativas

São sinais clínicos preditivos de alto risco em pacientes com AMM:

- a. Ortopnéia
- b. Edema da parte superior do corpo
- c. Estridor
- d. Fadiga

São exames que devem ser realizados antes de anestésiar um paciente com AMM:

- a. Ecocardiografia
- b. Espirometria
- c. Raio X de torax
- d. Tomografia Computadorizada (TC)

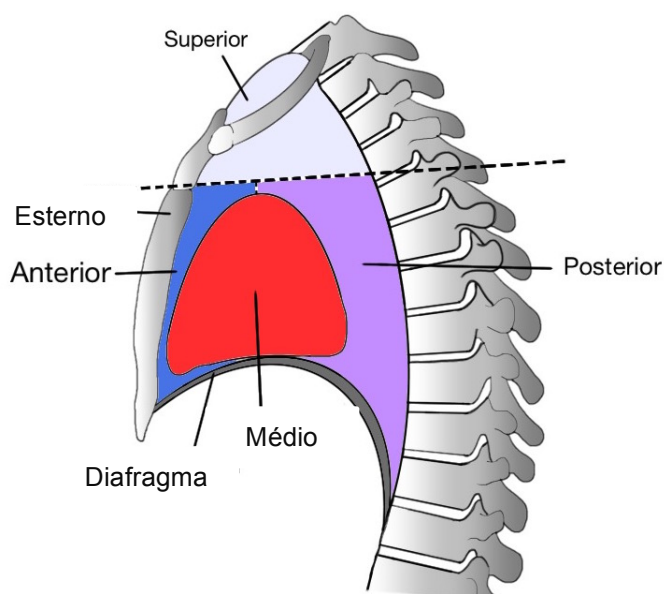
Pontos Chaves

- Crianças com a confirmação ou suspeita de AMM precisam de cuidados antes da cirurgia
- Anestesia Geral nestes pacientes pode levar a significativo comprometimento respiratório e cardiovascular
- Sinais e sintomas podem ajudar a identificar os pacientes com maior risco de complicações durante a anestesia.
- É essencial realizar uma avaliação cuidadosa, interpretação dos exames e se planejar para possíveis complicações nos pacientes com AMM antes de lhes anestésiar.

INTRODUÇÃO

O manuseio anestésico em procedimentos cirúrgicos e diagnósticos em crianças com massa mediastinal anterior (AMM) representa um desafio que ameaça a vida. A ameaça à vida é normalmente causada por compressão da via aérea, obstrução ao retorno venoso e ao débito cardíaco. Uma criança anteriormente assintomática pode desenvolver colapso de vias aéreas ou comprometimento cardiovascular catastrófico sob anestesia. A necessidade de um diagnóstico histológico e os riscos associados a anestesia precisam ser balanceados. Avaliação cuidadosa e discussão entre a equipe multidisciplinar é essencial.

Massas mediastinais são um grupo heterogêneo de tumores benignos e malignos. Em geral, tumores na parte anterior e superior do mediastino tem maior chance de causar complicações anestésicas devido a sua proximidade anatômica ao coração e vias aéreas. Existe, todavia, considerável sobreposição dos efeitos de massas anteriores e médias no mediastino, e as anteriores frequentemente invadem a região média. Este tutorial irá somente considerar tumores do mediastino anterior (Figura 1), as mais susceptíveis de causar problemas em anestesia em crianças e as



quais rapidamente desenvolvem doenças malignas hematológicas.

Figura 1: A divisão anômica do mediastino e suas relaões, destacando o espao anterior em que uma AMM est localizada

CAUSAS DE MASSA MEDIALTINAL ANTERIOR EM CRIANÇAS

Em crianas, o tipo mais comum de tumor associado a AMM so tumores hematolgicos malignos e teratomas. Esto includos doena de Hodgkin's, no-Hodgkin's, linfoma e leucemia linfoblstica aguda. Uma AMM deve ser considerada em toda criana com diagnstico recente de linfoma Hodgkin's e no-Hoadgkin's, neuroblastoma, tumor de clulas germinativas e leucemia linfoblstica aguda. Outras causas de AMM incluem m-formao vascular e cistos broncognicos ou entricos (Tabela 1).

Diagnstico	Nmero de pacientes
Linfoma	28
Timo Normal	3
Cisto entrico	2
Linfangioma	2
Neuroblastoma	2
Teratoma	2
Tumor de clulas germinativas	2
Lipoblastoma	1
Outros	3

Tabela 1 Diagnstico histolgico de 45 pacientes peditricos com AMM includos em uma reviso de 8 anos do The Children's Hospital of Philadelphia, entre 1998-2006

DIAGNSTICO

Uma bipsia  necessria para confirmar o diagnstico e guiar o tratamento. Isto  particularmente verdade na populao peditrica com doenas hematolgicas malignas, uma vez que h uma variedade de regime de tratamentos dependendo do diagnstico histolgico.

Existem vrias opes quando se est decidindo qual a melhor forma de se realizar o diagnstico tecidual. Realizar a bipsia de um tumor longe do mediastino pode ser uma opo, como em um linfonodo, sob anestesia local. Uma bipsia por agulha, guiada por TC, geralmente fornece tecido suficiente para se examinar. Este procedimento pode ser

realizado sob anestesia local com ou sem sedação. Derrames pleurais são relativamente comuns nestes pacientes e sua aspiração pode prover células para o diagnóstico. Um aspirado de medula óssea sob anestesia local também é uma boa opção diagnóstica. Pela experiência dos autores, entretanto, a verdade é que realizar estes procedimentos sob anestesia local é um desafio e somente é considerado em pacientes de alto risco. A criança costuma estar muito ansiosa, assim com seus pais. A complexidade dos procedimentos e a proximidade dos grandes vasos fazem com que qualquer movimento do paciente seja extremamente perigoso. Além disso, o risco de comprometimento das vias aéreas pela anestesia local é real e pode colocar o paciente em maior risco que se ele recebesse anestesia geral cuidadosamente planejada.

Discussões com a equipe cirúrgica é essencial para que se entenda qual o procedimento planejado e o impacto que isto trará no manuseio perioperatório.

AVALIAÇÃO ANESTÉSICA

História e Exame

O papel do anestesista vai além de simplesmente fornecer a anestesia. A avaliação completa da criança deve ser feita e os potenciais riscos de uma anestesia geral, destacados, tanto para o médico e equipe cirúrgica quanto para a criança e família.

A identificação dos pacientes com alto risco cardiopulmonar é essencial. Isto deve ser feito com uma história completa, exame e investigação cuidadosamente escolhidos, procurando sinais de comprometimento cardiopulmonar. Entretanto, a ausência de sinais clínicos não exclui o risco de complicações sérias e até mesmo fatais, para as quais sempre se deve estar preparado. A tabela 2 mostra a importância dos sinais e sintomas que estão associados com alto risco de colapso cardiopulmonar em pacientes com AMM e seus achados diagnósticos nos exames de imagem.

De particular importância na história, o anestesista deveria tomar conhecimento se a posição interfere nos sintomas. É de suma importância estabelecer qual a posição o paciente é menos sintomático e qual é mais. Isto pode ser vital caso o paciente desestabilize quando em decúbito dorsal sob anestesia geral.

Sinais e sintomas clínicos	Achados diagnósticos nas imagens
Ortopnéia	Compressão da Carina, traqueia ou brônquios.
Edema da parte superior do corpo	Compressão de grandes vasos, da Veia Cava Superior
Estridor	Compressão da Carina, traqueia ou brônquios.
Sibilo	Obstrução da Artéria Pulmonar Disfunção Ventricular Derrame Pleural

Tabela 2: Associação entre achados clínicos e sua causa provável demonstrada em exames de imagem

Investigação

Todas as crianças que chegam ao hospital com suspeita de malignidade devem realizar um Raio-X de tórax. Muitas crianças com AMM significativas são assintomáticas. O Raio-X irá identificar qualquer criança com alargamento do mediastino e todas essas deverão então se submeter a uma TC antes da anestesia geral ser considerada.

Caso se suspeite de um AMM, uma TC de alta qualidade fornece a maior parte da informação sobre a extensão da massa mediastinal, sua localização anatômica e a invasão das estruturas adjacentes. A Ressonância Magnética não é usada de rotina, mas pode ser útil caso se suspeite de um tumor neurogênico posterior. Ecocardiografia e ultrassom são úteis para determinar o grau de compressão dos grandes vasos e do miocárdio e podem destacar a presença de derrame pericárdico, pleural e disfunção ventricular.

A velocidade de fluxo expiratório em posição supina (supine Peak Expiratory Flow Rate – PEFr, em inglês) pode ajudar a definir a severidade do comprometimento respiratório e destacar os pacientes de alto risco. Há um debate quanto aos benefícios de estudos de fluxo-volume. Tais estudos tem mostrado pouca relação com o grau de obstrução da via aérea e é pouco provável que adicionem informações úteis, além das já obtidas pela Tomografia.

PLANEJAMENTO PRÉ-OPERATÓRIO

Uma vez que toda a informação da investigação tenha sido obtida, a equipe multidisciplinar deve se reunir antes da cirurgia e planejar a melhor abordagem. Combinando os sinais clínicos e sintomas com os resultados dos exames deve-se identificar os pacientes com alto risco de complicação. Estes estão resumidos na caixa abaixo:

- Diâmetro da traqueia $\leq 70\%$ do normal e/ou compressão da Carina ou brônquios
- Pacientes com obstrução da veia cava superior
- Presença de derrame pericárdico
- Evidência de obstrução do fluxo da artéria pulmonar
- Disfunção Ventricular.
- PEFr em posição supina $\leq 50\%$ prevista

Compressão da traqueia e reduzida PEFr sugerem obstrução da via aérea significativa e fixa, a qual pode piorar quando sob anestesia geral. É nestes pacientes que a completa obstrução das vias aéreas deve ser antecipada e para a qual se deve estar preparado.

As anormalidades cardiovasculares listadas acima preveem o potencial de colapso cardiovascular a indução, predominantemente devido a compressão dos grandes vasos. Isto pode levar a significativa redução de retorno venoso ou pode causar obstrução do fluxo sanguíneo do coração. Para pacientes com qualquer destes riscos deve ser considerado alternativas a anestesia geral. Isto inclui realizar o procedimento sob anestesia local com ou sem sedação. Para maiores informações em segurança na sedação pediátrica, veja ATOTW 105, tópico de Sedação Pediátrica. Pacientes com risco muito elevado podem se beneficiar de irradiação pré-operatória e/ou terapia com corticosteroides. Todavia, existe um significativo debate sobre o tão falado “tratamento cego” (veja abaixo).

Seguindo a revisão dos pacientes e a discussão com o time multidisciplinar, há 3 opções:

1. Procedimento diagnóstico sob anestesia local +/- sedação
2. Tratamento prévio com radiação no tórax e/ou corticosteroides para reduzir o tamanho da massa antes do procedimento com anestesia geral
3. Anestesia geral para realizar o procedimento.

Tratamento “Cego”

Pacientes com alto risco de obstrução da via aérea podem se beneficiar de um pré-tratamento da massa mediastinal com esteroides, quimioterapia empírica e/ou radioterapia. Este tratamento pode causar rápida lise do tumor e aliviar a obstrução, levando a uma anestesia geral mais segura dias depois. Todavia, isto pode reduzir a acurácia do diagnóstico histológico quando a biópsia for realizada. Hack et al registraram que de 17 a 18 (95%) dos pacientes tratados com corticosteroides foi capaz de obter um diagnóstico histológico claro com biópsia, após o tratamento. O paciente que não teve adequado resultado histológico foi tratado com esteroides por mais de 5 dias. Hack et al sugerem que o tratamento com corticosteroide por menos de 5 dias reduz significativamente o risco operatório sem comprometer o diagnóstico histológico. Outros, como Ferrari e Bedford alegam que um diagnóstico histológico pode ser comprometido pelo pré-tratamento e que isto deveria ser evitado, exceto em circunstâncias extremas.

MANUSEIO ANESTÉSICO

Uma vez que o time multidisciplinar (multi-disciplinar team – MDT, em inglês) tenha tomado a decisão de que a criança deverá ser operada sob anestesia geral, um planejamento anestésico claro deve ser preparado. Idealmente, a anestesia deveria ser realizada em um centro terciário pediátrico por um staff o qual regularmente cuide deste grupo de pacientes. Existem princípios gerais para se administrar com segurança anestesia nesta população, porém também é preciso individualizar o manuseio a cada paciente. O plano irá variar de acordo com a anatomia, patologia e procedimento cirúrgico proposto.

Anestesia e perda do tônus

Este é o conceito chave atrás da maioria das complicações que ocorrem ao anestésiar um paciente deste grupo desafiador. Tanto bloqueadores neuromusculares quando a anestesia geral levam a uma redução do tônus das vias áreas principais e dos vasos. Isto pode causar compressão física e mecânica destas estruturas. A compressão traqueal pode levar a obstrução completa da via aérea e a compressão dos grandes vasos pode exacerbar o efeito inotrópico negativo da anestesia geral. É importante perceber que qualquer investigação realizada no pré-operatório é com o paciente acordado e pode levar a falsos resultados.

Ventilação Espontânea

Manter a ventilação espontânea até que a via aérea esteja totalmente segura é uma abordagem segura e popular. Isto pode ser alcançado usando-se indução inalatória ou com infusão cuidadosa de propofol ou ketamina. Rementafil também tem ganhado popularidade em alguns centros, como agente único ou em conjunto com propofol, devido a seu rápido início e fim. Este método pode evitar o risco de colapso da via aérea associado a ventilação com pressão positiva intermitente e relaxamento muscular. Intubação traqueal sob anestesia inalatória profunda ou anestesia intravenosa pode manter um gradiente de pressão transpulmonar mais próximo do normal e reduzir o risco de compressão da via aérea. O uso de anestesia local em spray reduz a profundidade da anestesia necessária para intubar a traqueia e pode ser uma opção, sabendo-se que há um pequeno risco de causar laringoespasmos. Manter a cabeceira da cama elevada reduzirá deslocamento cefálico do diafragma e sua associação com redução da capacidade de volume residual. O decúbito lateral total ou parcial pode ajudar a manter a via aérea pérvia e diminuir a compressão cardíaca e dos vasos. Simplesmente questionar aos pais e a criança em qual posição ela fica mais confortável pode dar esta informação crucial. Além disso, posições em que respirar seja desconfortável ou aflitivo são comumente associadas com comprometimento cardiorrespiratório sob anestesia.

Perda de tônus da via aérea principal

O comprometimento da via aérea que ameaça a vida em geral responde a duas terapias:

1. Reposicionamento
2. Broncoscopia rígida

O anestesista deve estabelecer, pela história, em qual posição o paciente é menos sintomático. Colocar o paciente nesta posição pode ajudar a aliviar a obstrução.

Caso isto falhe, broncoscopia rígida pode ser necessária. Portanto é essencial que um kit apropriado e um profissional com perícia estejam presentes desde a indução anestésica e durante todo o procedimento. Na ocorrência um colapso da traqueia um broncoscópio rígido pode ser a única técnica capaz de reestabelecer a perviedade da via aérea.

Pacientes cujo comprometimento cardiorrespiratório seja uma ameaça a vida e que após a indução não respondam a redução da profundidade da anestesia, reposicionamento ou broncoscopia rígida podem precisar de uma elevação de massa na forma de uma esternotomia. O uso de um by-pass cardiopulmonar (cardiopulmonary bypass – CPB, em inglês) nestes pacientes é controverso. Na população pediátrica, é muito improvável que o mesmo tenha qualquer utilidade devido ao tempo necessário para realizar o by-pass. Historicamente, a literatura advoga que se deve ter disponibilidade do CPB como um procedimento de emergência em um colapso cardiorrespiratório. Revisões recentes, entretanto, questionam a validade de tal estratégia. É improvável, em uma criança que precise de anestesia geral para diagnóstico que a canulação por by-pass possa ser obtida antes da indução. Mesmos com o uso de by-pass femoral pré-operatório, ainda iria levar 5-10 minutos para se estabelecer adequada circulação e oxigenação, mesmo que se tenha a bomba pronta e um time preparado. Neste cenário, um jovem paciente pode ser ressuscitado, mas sofrer catastróficas injúrias neurológicas.

Outras considerações anestésicas

O maior risco de indução de pacientes com AMM é um colapso subglótico e imediato comprometimento da via aérea. Este grupo também tem chance de ter uma via aérea de difícil manuseio e preparações para uma intubação trabalhosa devem ser feitos. Pacientes com massas mediastinais podem ter massas significativas no pescoço ou orais. Aqueles que se submetem a quimioterapia tem risco de mucosite e isto pode levar a dificuldades do controle da via aérea pelo sangramento dos tecidos orofaríngeos friáveis. A síndrome da lise do tumor e suas complicações também devem ser levadas em conta em pacientes que começaram quimioterapia (veja ATOTW 280 em “Pediátrica oncológica” para maiores detalhes)

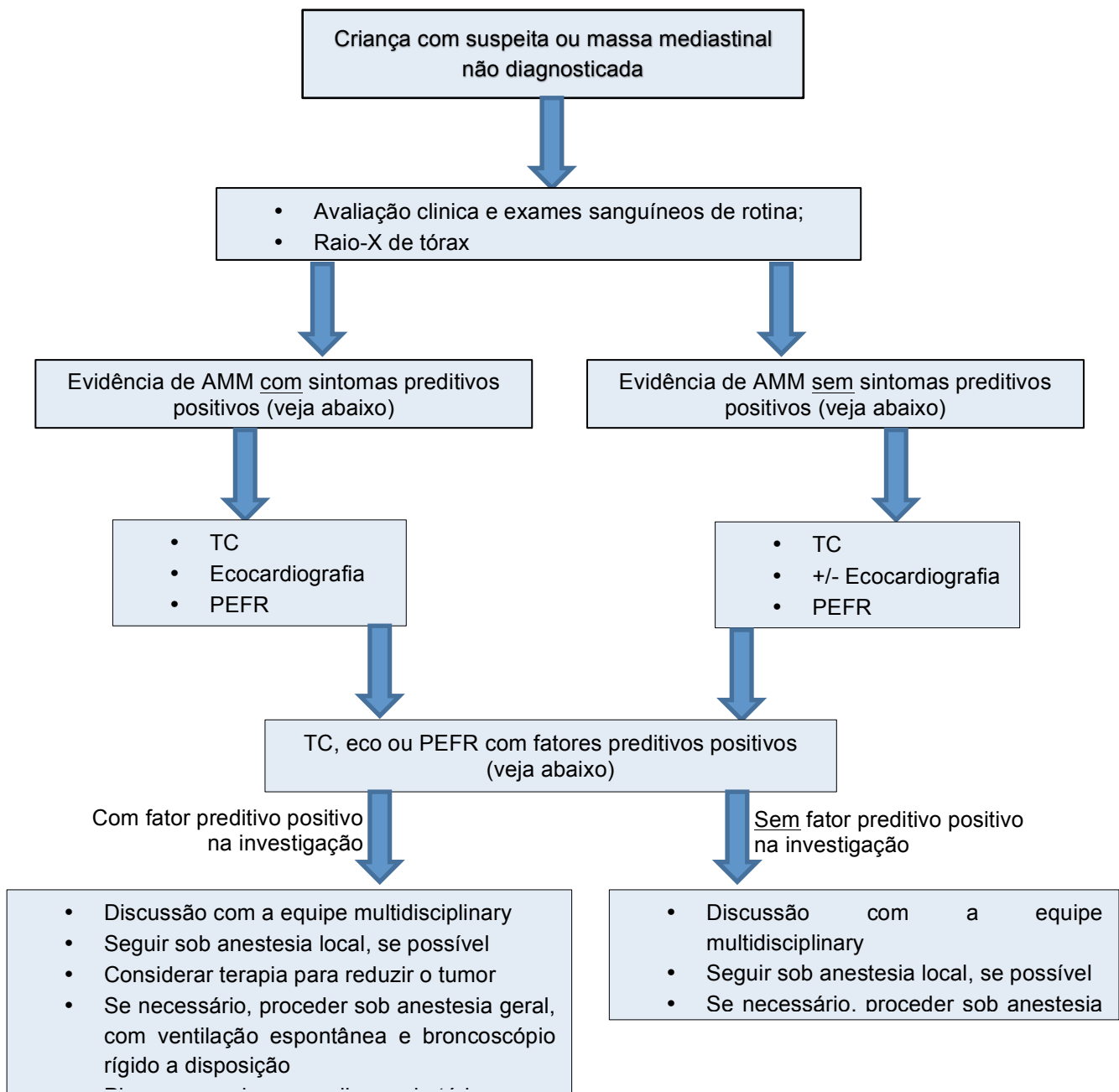
A maioria das AMM ocorrem próximas a árvore traqueobrônquica e aos grandes vasos. O risco de hemorragia massiva neste grupo é alto e deve-se estar preparado. Para pacientes considerados com alto risco, devem-se ter bolsas de sangue compatíveis disponível, antes do acesso intravenoso e podem precisar de monitorização invasiva, como linha arterial.

ALGORITMOS INSTITUCIONAIS

Diversas revisões advogam o desenvolvimento de um algoritmo institucional para ajudar na normatização do acesso e manuseio para os pacientes deste grupo. Isto pode garantir que os pacientes recebam adequada consulta pré-operatória, investigação, discussão multidisciplinar e manuseio anestésico em cirurgias eletivas e situações emergenciais. A Figura 2 mostra um algoritmo em potencia para avaliação clínica e manuseio em crianças com suspeita de AMM.

MANUSEIO PÓS-OPERATÓRIO

Este grupo de pacientes ainda está em risco de comprometimento da via respiratória e colapso cardiorrespiratório por hemorragia maciça no período pós-operatório. No mínimo eles devem ficar em uma aérea pediátrica de recuperação até que estejam totalmente conscientes e mantendo a própria via aérea. Aqueles considerados de alto risco no pós-operatório devem ser cuidados em uma unidade de cuidado intensivo pediátrica.



Notas

- **Sintomas preditivos positivos**- ortopneia, edema na parte superior do corpo, estridor, sibilo
- **Eco preditiva positiva**- derrame pericárdico, obstrução do fluxo na artéria pulmonar, disfunção ventricular
- **TC preditiva positiva**- diâmetro da traqueia $\leq 70\%$ do normal e/ou compressão da Carina ou dos brônquios, obstrução da Veia Cava Superior
- **PEFR preditivo positivo** $< 50\%$ prévio. supino

Figura 2 Exemplo de algoritmo para a avaliação clínica e manuseio para uma criança com suspeita de AMM

Respostas das questões iniciais

1.

- a) **Falso:** Embora uma causa potencial de AMM, não é a mais comum
- b) **Verdadeiro:** Linfomas representam a maioria das AMM na população pediátrica
- c) **Falso:** Embora uma causa potencial de AMM, não é a mais comum
- d) **Falso:** Embora uma causa potencial de AMM, não é a mais comum

2.

- a) **Verdadeiro:** A presença de ortopneia é altamente sugestiva de que um comprometimento da via aérea pode ocorrer sob anestesia
- b) **Verdadeiro:** Edema da parte superior do corpo sugere que a AMM possa estar obstruindo a veia cava superior
- c) **Verdadeiro:** A presença de estridor pode indicar uma AMM causando compressão da traqueia ou dos brônquios
- d) **Falso:** Embora um sintoma importante, fadiga por si só não tem sido associada como grande fator de risco para pacientes com AMM

3.

- a) **Verdadeiro:** Ecocardiografia ajuda a determinar o grau de compressão dos grandes vasos e do miocárdio e também destaca a presença de derrames pericárdicos, derrames pleurais e disfunção ventricular
- b) **Falso:** Embora seja um método de investigação seguro e não invasivo, a espirometria tem mostrado pouca correlação com o grau de obstrução da via aérea em pacientes com AMM
- c) **Verdadeiro:** Um raio-x de tórax é útil como ferramenta de screening para ajudar a identificar pacientes que possam ter uma AMM significativa
- d) **Verdadeiro:** Uma TC ajudará em uma futura investigação de localização, proximidade e compressão de estruturas adjacentes a AMM

REFERÊNCIAS e LEITURA COMPLEMENTAR

1. Hack HA, Wright NB, Wynn RF. The anaesthetic management of children with anterior mediastinal masses. *Anaesthesia*, 2008, **63**: 837–846
2. Cheung SL, Lerman J. Mediastinal masses and anesthesia in children. *Anesthesiology Clinics of North America* 1998; **16**: 893–910.
3. Culshaw V, Yule M, Lawson R. Considerations for anesthesia in children with haematological malignancy undergoing short procedures. *Pediatric anesthesia* 2003 **13**: 375-383
4. Hammer GB. Anaesthetic management for the child with a mediastinal mass. *Paediatric Anaesthesia* 2004; **14**: 95–7.



This work is licensed under the Creative Commons Attribution-NonCommercial 3.0 Unported License. To view a copy of this license, visit <http://creativecommons.org/licenses/by-nc/3.0/>