MASA MEDIASTINAL ANTERIOR en ANESTESIA PEDIATRICA

Dr. Barnaby Scrace
Anaesthetics Registrar, Royal Cornwall Hospital NHS Trust, UK

Dr. Kylie McGregor
Anaesthetic Consultant, Starship Children's Hospital, Auckland, New Zealand

Traducción al español: **Dr. Nuñez-Diquez, JC. (Caracas, Venezuela)**

Edited by **Dr Anthony Bradley** and **Dr Kate Wilson**

ANAESTHESIA TUTORIAL OF THE WEEK
www.wfsahq.org

25th SEPT 2015

REGUNTAS

Antes de continuar, trate de responder las siguientes preguntas. Las respuestas las puede encontrar al final del artículo, junto con una explicación. **Por favor, responda Verdadero o Falso:**

1. La causa más común de una masa mediastínica anterior (MMA) en los niños es:
    a. Timo
    b. Linfoma
    c. Neuroblastoma
    d. Tumor de células germinales
2. Signos clínicos para predecir los pacientes de alto riesgo con un MMA incluyen:
    a. Ortopnea
    b. Edema parte superior del cuerpo
    c. Estridor
    d. Fatiga
3. Las investigaciones que se deben realizar antes de anestesiar a un paciente con una MMA incluyen:
    a. ecocardiografía
    b. La espirometría
    c. Radiografía de tórax
    d. TAC

Puntos clave

• Los niños con una masa mediastínica anterior (MMA) conocida o sospechada necesitan una cuidadosa consideración antes de la cirugía

• La anestesia general en estos pacientes pueden producir compromiso respiratorio y cardiovascular significativo.

• Los signos y síntomas claves pueden ayudar a identificar a los pacientes con mayor riesgo de complicaciones durante el anestesia.

• La evaluación cuidadosa, la interpretación de las investigaciones y la planificación de posibles complicaciones es esencial para todos los pacientes con una MMA conocida antes de dar la anestesia.

INTRODUCCIÓN

El manejo anestésico para procedimientos diagnósticos y quirúrgicos en niños con masas mediastínicas anteriores (MMA) presentan desafíos. Esto es causado usualmente por la compresión extrínseca de la vía respiratoria, obstrucción del retorno venoso o la obstrucción al gasto cardíaco. Un niño previamente asintomático puede desarrollar colapso catastrófico de las vías respiratorias o compromiso cardiovascular bajo anestesia. La necesidad de un diagnóstico tisular (biopsia) y los riesgos asociados con la anestesia deben ser equilibrados uno contra el otro. La evaluación cuidadosa y la discusión entre un equipo multidisciplinario es esencial.

Las masas mediastínicas son un conjunto heterogéneo de tumores benignos y malignos. En general, los tumores en el compartimiento mediastínico anterior y superior son más propensos a causar complicaciones anestésicos debido a su proximidad anatómica del corazón y las vías respiratorias. Hay, sin embargo, un considerable solapamiento en los efectos de los tumores del mediastino anterior y del mediastino medio, y las masas anteriores que con frecuencia invaden el mediastino medio. En este tutorial sólo se va a considerar tumores del mediastino anterior (Figura 1). Las masas del mediastino anterior que tienen más probabilidades de causar problemas anestésicos en los niños son las neoplasias hematológicas de rápido crecimiento.

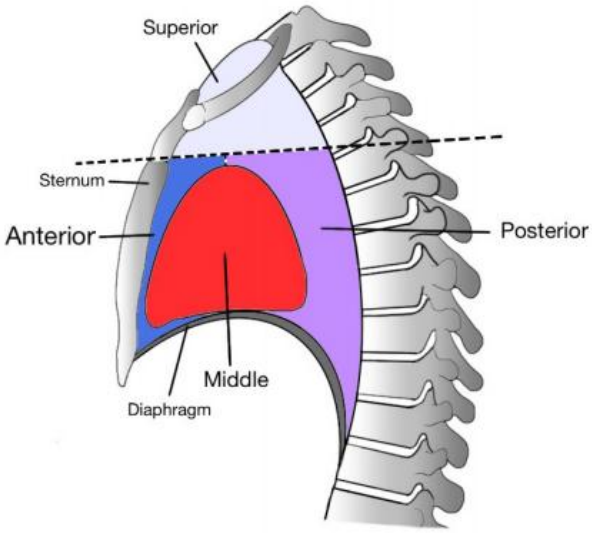

Figura 1. División anatómica del mediastino y relaciones asociadas, resaltando el espacio mediastinal anterior donde se localizan las MMA.

CAUSAS DE MASA MEDIASTINAL ANTERIOR EN NIÑOS

En los niños, los tipos de tumores más comunes asociados con masas mediastínicas anteriores son tumores malignos hematológicos y los teratomas. Esto incluye la enfermedad de Hodgkin, linfoma y leucemia linfoblástica aguda (LLA). Una MMA debe considerarse en todos los niños con diagnóstico reciente de Linfoma de Hodgkin y Linfoma no Hodgkin, neuroblastoma, tumores de células germinales y la LLA. Otras causas de la MMA incluyen malformaciones vascular y quistes broncogénicos o entéricos (Tabla 1).

Diagnóstico	Número de pacientes
Linfoma	28
Timo normal	2
Quiste intestino anterior	2
Linfangioma	2
Neuroblastoma	2
Teratoma	2
Tumor células germinales	2
Lipoblastoma	1

Otro	3

Tabla 1. Diagnóstico tisularde 45 pacientes pediátricos con MMA, incluido en una revisión de 8 años del Hospital de Niños de Filadelfia entre 1998-2006.

DIAGNÓSTICO

Una biopsia diagnóstica es esencial para establecer un diagnóstico preciso y para guiar el tratamiento en curso. Esto es particularmente cierto en la población pediátrica con neoplasias hematológicas, ya que hay una variación significativa en los regímenes de tratamiento dependiendo del diagnóstico histológico.

Hay varias opciones a la hora de decidir la mejor manera de hacer un diagnóstico del tejido. La biopsia de un tumor lejos de la masa mediastínica puede ser una opción, por ejemplo, una biopsia de los ganglios linfáticos bajo anestesia local. Una biopsia con aguja realizada bajo la guía de tromografía proporciona a menudo suficiente tejido para el diagnóstico. Este procedimiento se puede realizar bajo anestesia local con o sin sedación. Los derrames pleurales son relativamente comunes en los pacientes con masas mediastínicas y un aspirado pleural puede proporcionar células para el diagnóstico. Un aspirado de médula ósea con anestesia local es también una opción potencial de diagnóstico. Según la experiencia de los autores, llevar a cabo estos procedimientos bajo anestesia local es extremadamente difícil y sólo se considera en pacientes de muy alto riesgo. Es probable que el niño se encuentre muy ansioso y molesto, al igual que sus padres. La complejidad del proceso de la biopsia y la proximidad con las principales estructuras vasculares hace cualquier movimiento por parte del paciente extremadamente peligroso. Además, el potencial compromiso de la vía aérea durante la anestesia local es real y puede ocasionar daño al paciente, comparado con anestesia general cuidadosamente planificada.

Es esencial la discusión con el equipo quirúrgico para comprender cual es el procedimiento planificado y el impacto que este tendrá en su manejo perioperatorio.

EVALUACIÓN ANESTÉSICA

Historia y examen

El papel del anestesiólogo se extiende más allá de simplemente suministrar un anestésico. Se debe realizar una evaluación completa del niño y resaltar los posibles riesgos de la anestesia general, tanto a los equipos médicos y quirúrgicos, así como para el niño y la familia.

La identificación de pacientes que están en alto riesgo de complicaciones cardiorrespiratorias es esencial. Esto se logra de mejor manera a partir de la historia clínica, la exploración y las investigaciones cuidadosamente seleccionadas, en busca de signos de compromiso cardiorrespiratorio. Sin embargo, la ausencia de signos clínicos no excluye la posibilidad de complicaciones graves, potencialmente mortales y estos siempre deben planificarse. La Tabla 2 muestra importantes síntomas y signos clínicos que se asocian con una alto riesgo de colapso cardiorrespiratorio para los pacientes con MMA y los hallazgos diagnósticos de imágenes.

De particular importancia en la historia, el anestesiólogo debe establecer si hay un componente posicional en los síntomas. Es indispensable establecer en cual posición el paciente está menos y más sintomático. Esto puede resultar vital si el paciente se desestabiliza en posición supina bajo anestesia general.

Sígnos y Síntomas Clínicos	Hallazgos de imágenes
Ortopnea	Compresión traqueal, bronquial, o de carina
Edema de hemicuerpo superior	Compresión de grandes vasos, VCS.
Estridor	Compresión traqueal, bronquial, o de carina
Sibilantes	Obstrucción al flujo de salida de Art Pulmonar, Disfunción ventricular. Derrame Pleural

Tabla 2. Asociación entre hallazgos clínicos y causa probable, según estudios de imagen.

Investigaciones

Todos los niños que se presentan en el hospital con una sospecha de malignidad deben tener una radiografía de tórax (RXT). Muchos niños con un MMA significativa podrán estar asintomáticos. Una radiografía de tórax tendrá como objetivo identificar a los niños con un ensanchamiento del mediastino y todos estos pacientes deben entonces pasar a tener una tomografía computarizada antes de considerar una anestesia general.

Si se sospecha una MMA, una tomografía computarizada de alta calidad proporciona la mayor parte de la información relativa a la extensión de una masa en mediastino, su ubicación anatómica y la invasión a estructuras vecinas. La resonancia magnética no se utiliza rutinariamente, pero puede ser útil si se sospecha de un tumor neurogénico posterior. La ecocardiografía y ecografía son complementos útiles para evaluar el grado de compresión de los grandes vasos y la compresión del miocardio y pueden destacar la presencia de derrame pericárdico, derrame pleural y la disfunción ventricular.

La tasa de Flujo Pico Espiratorio en posición supina (FPE) puede ayudar a definir la gravedad de compromiso respiratorio y resaltar a los pacientes de alto riesgo. Existe un debate en cuanto a los beneficios de los estudios de flujo-volumen. Los estudios de flujo-volumen han demostrado tener una pobre correlación con el grado de obstrucción de las vías respiratorias y es poco probable que añadan información útil más allá de la obtenida por una tomografía computarizada.

PREPARACIÓN PREOPERATORIA

Una vez que toda la información ha sido recolectada, el equipo multidisciplinario debe reunirse antes de la cirugía para planificar el mejor enfoque. La combinación de los signos y síntomas clínicos con los resultados de las investigaciones debe identificar a los pacientes con alto riesgo de complicaciones. Estos se resumen en el siguiente cuadro:

- Diámetro traqueal ≤ 70% del normal, o compresión de carina o tráquea.
- Obstrucción de vena cava superior.
- Presencia de derrame pericárdico.
- Evidencia de obstrucción del flujo de salida de la arteria pulmonar.
- Disfunción ventricular.
- FPE en supino, menor o igual al 50% de lo predicho.

La compresión traqueal y la reducción FPE sugieren obstrucción fija significativa que puede empeorar durante la anestesia general. Es en estos pacientes que la obstrucción completa de la vía aérea debe ser prevista y planificar su manejo.

Las alteraciones cardiovasculares que se enumeran más arriba predicen el potencial de colapso cardiovascular durante la inducción, predominantemente debido a la compresión de los grandes vasos. Esto puede conducir a una reducción significativa en el retorno venoso o puede causar obstrucción del flujo sanguíneo desde el corazón. Los pacientes con cualquiera de estos factores de riesgo alto deben tener una cuidadosa consideración en cuanto a las alternativas a la anestesia general. Estos pueden incluir realizar el procedimiento bajo anestesia local con o sin sedación. Para obtener más información sobre la administración de la sedación pediátrica con seguridad, consulte el ATOTW 105 sobre el tema de La Sedación Pediátrica. Los pacientes de muy alto riesgo pueden beneficiarse de la irradiación preoperatoria y / o tratamiento con corticosteroides. Sin embargo, existe un importante debate en relación con este tratamiento denominado "ciego" (ver más abajo).
Después de la revisión del paciente y de las conversaciones con el equipo multidisciplinario, existen tres opciones:

1. Los procedimientos de diagnóstico bajo anestésica local +/- sedación.
2. Pre-tratamiento con irradiación del tórax y / o corticosteroides para reducir el tamaño de la masa antes de proceder con anestesia general.
3. La anestesia general para realizar el procedimiento.

Tratamiento “Ciego”

Los pacientes con alto riesgo de obstrucción de la vía aérea durante la operación pueden beneficiarse de un tratamiento previo de la masa mediastinal con esteroides, quimioterapia empírica, y / o radioterapia. Este tratamiento puede causar lisis tumoral rápida y aliviar la obstrucción de las vías respiratorias, lo que lleva a mayor seguridad para administrar anestesia general posteriormente. Esto puede reducir la exactitud del diagnóstico del tejido una vez que se toma una biopsia. Hack et al informaron de que 17 de 18 (95%) de los pacientes tratados con corticosteroides eran capaces de tener un diagnóstico histológico claro a partir de biopsias post tratamiento. El paciente sin un buen diagnóstico histológico fue tratado con esteroides por

más de 5 días. Hack et al sugiere que los corticosteroides por menos de 5 días de tratamiento pueden ayudar significativamente a reducir el riesgo perioperatorio sin comprometer diagnóstico tisular. Otros, como Ferrari y Bedford argumentan que un diagnóstico de tejido exacto puede verse comprometida por el tratamiento previo y que esto debe ser evitado, excepto en circunstancias extremas.

MANEJO ANESTÉSICO

Una vez que el equipo multidisciplinario (MDT) ha tomado la decisión de que el niño debe someterse a anestesia general, debe prepararse un plan de manejo anestésico claro. Lo ideal sería que la anestesia se diera en un centro de atención terciaria de pediátrica, por parte del personal que cuida regularmente este grupo de pacientes. Hay principios generales para la administración segura de anestesia para esta población pero también hay una necesidad de individualizar el manejo sobre una base de caso por caso. Los planes de manejo varían de acuerdo a la anatomía individual, la patología y el procedimiento quirúrgico propuesto.

Anestesia y pérdida de tono

Este es el concepto clave detrás de la mayoría de las complicaciones que ocurren cuando se anestesia a este grupo de pacientes. Los agentes bloqueantes neuromusculares y la anestesia general llevan ambos a una reducción del tono de las principales estructuras de las vías respiratorias y vasculares. Esto puede causar tanto compresión física como mecánica de las principales estructuras. La compresión traqueal puede conducir a obstrucción completa y la compresión de los vasos puede agravar los efectos inotrópicos negativos de la anestesia general. Es importante darse cuenta que cualquier investigación indicada antes de la cirugía se realiza en pacientes despiertos y por lo tanto pueden ser falsamente tranquilizadores.

Ventilación espontánea

El mantenimiento de la ventilación espontánea hasta que la vía aérea se asegura definitivamente es un método seguro y popular. Esto puede ser logrado mediante una inducción inhalatoria o con el uso cuidadoso de propofol y / o infusión de ketamina. El remifentanilo también ha ganado popularidad en algunos centros, tanto como agente único como en combinación con propofol, debido a su rápido inicio y corta duración. Este enfoque puede evitar

el riesgo de colapso de las vías respiratorias asociada con la ventilación con presión positiva intermitente y relajación muscular. La intubación traqueal bajo anestesia profunda inhalatoria o intravenosa puede mantener un gradiente normal de presión transpulmonar y reducir el riesgo de mayor compresión de las vías respiratorias. El uso de anestésico local en aerosol para reducir la profundidad de la anestesia necesaria para intubar la tráquea puede ser considerado, pero tiene el pequeño riesgo de poder causar laringoespasmo. Mantener la cabecera de la cama elevada reducirá el desplazamiento cefálico del diafragma y la reducción asociada de la capacidad residual funcional (CRF). La posición decúbito lateral parcial o total puede ayudar a mantener la permeabilidad de las vías respiratorias y disminuir la compresión cardiaca y vascular. Simplemente preguntándole al niño o los padres cual es la posición en que se sientan más cómodos puede proporcionarle información crucial. Además, las posiciones que incomodan la respiración son susceptibles de estar asociadas con compromiso cardiorrespiratoria bajo anestesia.

Pérdida tono de la vía aérea

El compromiso de la vía aérea con riesgo de muerte por lo general responde a uno de dos tratamientos:

1. Reposicionamiento.
2. Broncoscopía rígida.

El anestesiólogo debería haber establecido, a partir de la historia, en cual posición el paciente es menos sintomático. Reposicionar al paciente a esta posición puede ayudar a aliviar cualquier obstrucción.

En su defecto, la broncoscopía rígida puede ser necesaria. Por tanto, es esencial que el equipo y la experiencia apropiada esté presente desde la inducción de la anestesia y durante todo el procedimiento. En el caso de un colapso traqueal completo, la broncoscopia rígida puede ser la única técnica que podría restablecer una vía aérea permeable.

Los pacientes con compromiso cardiovascular después de la inducción que amenaze la vida y que no responden a la reducción de la profundidad anestésica, al reposicionamiento o a la broncoscopia rígida, pudiesen requerir la elevación de la masa con una esternotomía. El uso de circulación extracorpórea (CEC) en este grupo de pacientes es controvertido. En la población pediátrica, es muy poco probable que sea de cualquier uso debido al tiempo requerido para

establecer el bypass. La literatura histórica aboga por la disponibilidad de la CEC como procedimiento de reserva de emergencia en caso de colapso cardiorrespiratorio. Revisiones recientes, sin embargo, cuestionan la validez de tales estrategias. Es poco probable en un niño que requiere anestesia general para el diagnóstico, que se obtenga la canulación para la derivación antes de la inducción. Incluso con el establecimiento de la canulación femoral pre-operatorio, se necesitarían al menos 5 a 10 minutos para establecer la circulación y la oxigenación adecuada, incluso con una bomba cebada y un equipo preparado. En este escenario, un paciente joven puede ser resucitado, pero sufre lesión neurológica catastrófica.

Otras consideraciones anestésicas

El riesgo principal en la inducción de la anestesia en pacientes con MMA es de un colapso subglótico e inmediato compromiso de la vía aérea. Sin embargo, este grupo tiene el potencial para el manejo de la vía aérea superior difícil y los preparativos se deben hacer para la intubación difícil. Los pacientes con masas mediastínicas también pueden tener masas significativas en cuello y masas orales. Los pacientes que han sido sometidos a quimioterapia están en riesgo de mucositis y esto puede llevar a un control de la vía aérea difícil debido al sangrado de los tejidos friables. El síndrome de lisis tumoral y sus complicaciones asociadas debe ser considerado en pacientes que han iniciado la quimio-radioterapia (ver ATOTW 280 sobre "la oncología pediátrica para mas detalles).

La mayoría de las MMA se producen en las proximidades del árbol traqueobronquial y los principales vasos sanguíneos. El riesgo de hemorragia masiva en este grupo es alto. Los pacientes considerados de alto riesgo de complicaciones hemorrágicas deben tener sangre disponible y un amplio acceso intravenoso y puede requerir monitorización invasiva, tales como una línea arterial.

ALGORITMOS INSTITUCIONALES

Varias revisiones abogan por el desarrollo de algoritmos institucionales para ayudar en la estandarización de la evaluación y manejo de este grupo de pacientes. Esto puede ayudar a asegurar que los pacientes reciban la evaluación preoperatoria adecuada, investigaciones, debates multidisciplinarios y manejo anestésico, tanto en situaciones electivas y de emergencia.

La figura 2 muestra un algoritmo potencial para la evaluación clínica y el manejo de un niño con una sospecha de MMA.

MANEJO POSTOPERATORIO

Este grupo de pacientes todavía está en riesgo de compromiso de la vía aérea y colapso cardiovascular a causa de una hemorragia importante en el postoperatorio. Como mínimo deben ser manejados en un área de recuperación pediátrica designado hasta que esté completamente consciente y manteniendo su propia vía aérea. Los considerados de alto riesgo de complicaciones post-operatorias se deben manejar en una unidad de cuidados intensivos pediátricos.

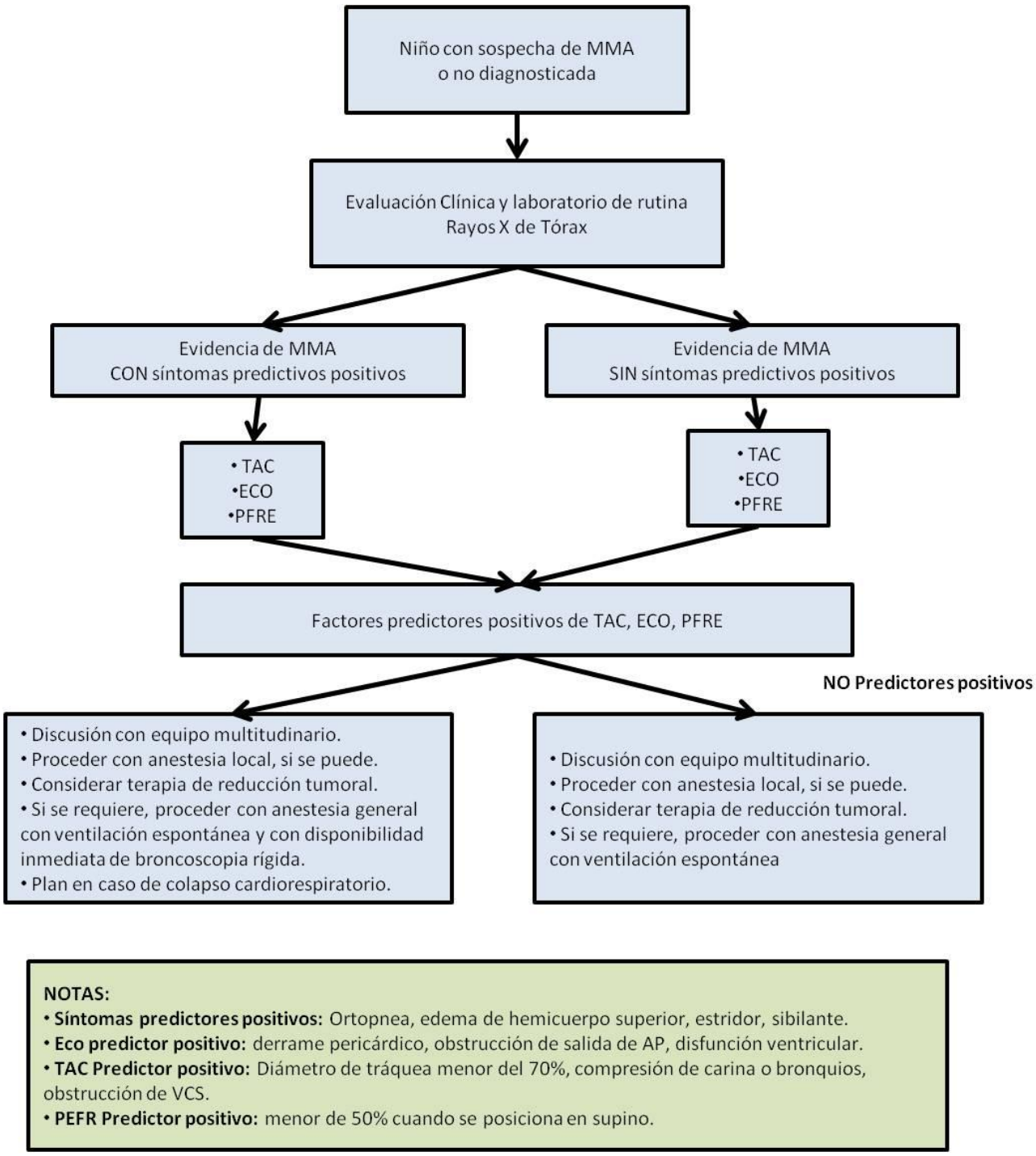

Figura 2. Algoritmo ejemplo para evaluación clínica de un niño con sospecha de MMA.

Respuestas a preguntas MCQ

1.

a) **Falso:** Aunque una causa potencial de un MMA esta no es la causa más común

b) **Verdadero:** Los linfomas representan la mayoría de las MMA de en la población pediátrica

c) **Falso:** Aunque una causa potencial de un MMA esta no es la causa más común

d) **Falso:** Aunque una causa potencial de un MMA esta no es la causa más común

2.

a) **Verdadero:** La presencia de ortopnea es altamente sugestivo que el compromiso de la vía aérea se puede producir bajo anestesia.

b) **Verdadero:** Edema de la Parte superior del cuerpo sugiere la MMA y puede estar causando obstrucción de la VCS

c) **Verdadero:** La presencia de estridor puede indicar una MMA está causando compresión traqueal o bronquial

d) **Falso:** Aunque un síntoma importante, la fatiga por sí misma no se ha asociado como factor de riesgo importante de MMA.

3.

a) **Verdadero:** La ecocardiografía ayuda a evaluar el grado de compresión de los grandes vasos y compresión miocárdica y también destacar la presencia de derrame pericárdico, derrame pleural y la disfunción ventricular

b) **Falso:** Aunque es una investigación segura y no invasiva para llevar a cabo, la espirometría se ha demostrado que tiene poca correlación con el grado de obstrucción de las vías respiratorias de los pacientes con una MMA

c) **Verdadero:** Una radiografía de tórax es una herramienta útil para ayudar a identificar a los pacientes que pueden tener una MMA significativa.

d) **Verdadero:** Una tomografía computarizada ayudará además evaluar la ubicación de la MMA, la proximidad y la compresión de las estructuras cercanas.

REFERENCIAS Y LECTURAS

1. Hack HA, Wright NB, Wynn RF. The anaesthetic management of children with anterior mediastinal masses. Anaesthesia, 2008, 63: 837–846.

2. Cheung SL, Lerman J. Mediastinal masses and anesthesia in children. Anesthesiology Clinics of North America 1998;16: 893–910.
3. Culshaw V, Yule M, Lawson R. Considerations for anesthesia in children with haematological malignancy undergoing short procedures. Pediatric anesthesia 2003 13: 375-383.
4. Hammer GB. Anaesthetic management for the child with a mediastinal mass. Paediatric Anaesthesia 2004; 14: 95–7.