

Conduta em Fraturas Traumáticas de Costelas

Dr Danny McLaughlin^{1†}

¹ Anaesthetics Consultant, Royal Cornwall Hospitals NHS Trust, Treliske, Cornwall, UK Edited by: Dr Lara Herbert, Anaesthetics Consultant, Royal Cornwall Hospitals NHS Trust,

Treliske, Cornwall, UK

†

Email do autor correspondente: dannymclaughlin@nhs.net

Publicado 12 Maio 2020



Tradução e supervisão pela Comissão de Educação Continuada / Sociedade Brasileira de Anestesiologia

PONTOS- CHAVE

As fraturas de costelas são uma sequela comum de trauma na parede torácica.

Fraturas de cinco costelas ou mais estão associadas a desfechos clínicos piores.

A mortalidade aumenta significativamente (aproximadamente 30%) quando há tórax instável.

Novos bloqueios do plano fascial tais como bloqueios do plano do eretor da espinha são cada vez mais utilizados para analgesia.

INTRODUÇÃO

As fraturas de costelas são lesões comuns no mundo inteiro, ocorrendo frequentemente no contexto de trauma. Elas geralmente acontecem quando há trauma contuso na parede torácica, como, por exemplo, em acidentes automobilísticos ou quedas de altura. Entretanto, há um número cada vez maior de apresentações com lesões resultantes de mecanismos relativamente inócuos (ex.: quedas de baixa altura) em populações mais idosas. Isto levou a um enfoque maior no assim chamado “Silver Trauma” (trauma em idosos) para aprimorar o atendimento no trauma que ocorre com pacientes mais velhos com mais comorbidades e reserva fisiológica reduzida.

Pacientes mais jovens com fraturas de costelas isoladas geralmente são tratados com analgesia simples e têm menor possibilidade de desenvolver complicações sérias. Por outro lado, pacientes mais velhos e aqueles com comorbidades significativas tem risco muito maior de desenvolver complicações respiratórias como atelectasia, pneumonia e insuficiência respiratória subsequente. Indivíduos com múltiplas fraturas deslocadas de costelas e aqueles com um segmento “instável” têm morbidade e mortalidade significativamente aumentadas. Nesses grupos de mais alto risco, uma conduta que tenha uma abordagem multimodal coordenada com enfoque na analgesia e suporte respiratório ideal é vital para garantir bons desfechos.

ANATOMIA

A parede torácica é composta de 12 pares de costelas. Cada uma das costelas se articula posteriormente com a coluna vertebral. Há uma articulação direta entre as primeiras 7 costelas e o esterno anteriormente (Figura 1). Abaixo deste nível as costelas são fixadas ao esterno por meio da cartilagem costal (costelas 8 a 10) ou consideradas “costelas flutuantes”(costelas 11 e 12), sem articulações anteriores.

Há um feixe vascular que corre inferior à costela correspondente e que inclui a artéria, veia e nervos intercostais.

Um exame online está disponível para educação médica continuada auto-direcionada (self-directed continuous medical education _ CME). O tempo estimado de realização do exame é 01 (uma) hora. Favor registrar o tempo gasto e relatar ao seu órgão credenciador se desejar obter pontos de CME. Será emitido um certificado ao passar no exame. Ver política de credenciamento aqui. ([here](#).)

[TAKE ONLINE TEST](#)

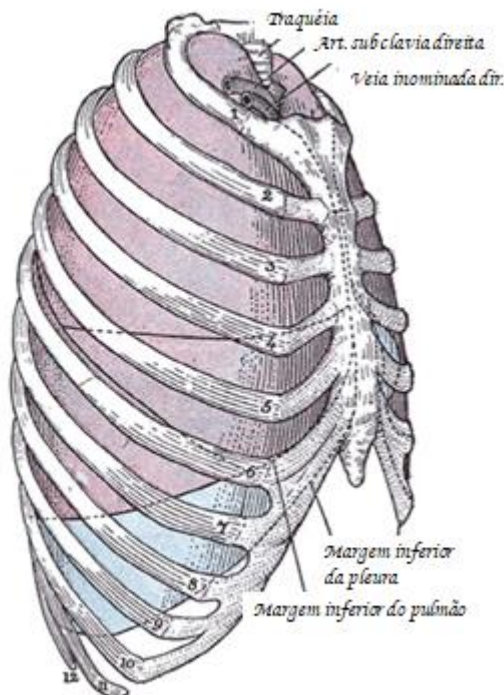


Figura 1. Vista lateral do tórax mostrando as articulações anteriores das costelas. Reproduzida de Bartleby.com; Gray's Anatomy, plate 966 (domínio público) CC BY 3.0.

MECANISMO DA LESÃO

O trauma direto à parede torácica é a causa mais comum de fraturas de costelas. Isto pode ocorrer devido a trauma de alto-impacto tais como os que são vistos em acidentes automobilísticos ou em quedas de altura. Uma parcela significativa dos pacientes com traumas maiores terão lesão de parede torácica associada. Com o aumento da população de idosos, entretanto, há um número cada vez maior de pacientes idosos apresentando fraturas que resultaram apenas de uma simples queda da posição ereta ao chão.

O ângulo posterolateral da costela é estruturalmente o ponto mais fraco. O padrão de lesão, entretanto, muitas vezes será determinado pelo local de impacto e o grau de força aplicada

É importante observar que, devido à elasticidade relativa dos tecidos em crianças pequenas, uma força significativa é necessária para resultar em fratura de costela. Isto torna esta apresentação clínica rara nesta faixa etária e, quando ocorre, deve-se considerar lesão não-acidental.

Com menor frequência podem ocorrer fraturas de costelas em razão de tosse repetitiva (fratura por estresse) ou devido à alguma malignidade subjacente (fraturas patológicas). O enfoque deste artigo, entretanto, será nas fraturas resultantes de trauma direto.

COMPLICAÇÕES

As complicações associadas as lesões traumáticas de costelas incluem:

pneumotórax,
 hemotórax,
 pneumonia,
 contusão pulmonar, e
 lesão de grandes vasos e órgãos abdominais

O padrão de lesão de costela é importante ao se considerar as complicações associadas, conforme resumido na Tabela 1.

A seqüela mais importante de lesão significativa da parede torácica é a piora da insuficiência respiratória. A probabilidade de pacientes com múltiplas fraturas de costela desenvolverem pneumonia associada é alta. Isto pode vir a exacerbar problemas com oxigenação e ventilação associados ao trauma inicial de tórax (atelectasia, contusão). A pneumonia grave que leva à insuficiência respiratória é a principal causa de óbito nesta população de pacientes.

Padrão da Lesão	Significância Clínica
Fratura nas duas primeiras costelas	Menos comum, indica lesão de alto impacto; associada a maior morbidade/mortalidade (lesão potencial de grandes vasos)
Fraturas deslocadas Costelas inferiores direitas	Risco de laceração do parênquima pulmonar; hemotórax/pneumotórax associados
Costelas inferiores esquerdas	Risco de lesão hepática
	Risco de lesão esplênica

Tabela 1. Padrões comuns no trauma de costelas e significância clínica

TÓRAX INSTÁVEL

O tórax instável é definido como sendo fratura de 3 ou mais costelas em mais de um lugar, frequentemente resultado de trauma contuso de alto impacto (Figura 2). Isto resulta em um segmento da parede torácica que não está mais em continuidade com os demais. Consequentemente, perde-se o movimento mecânico da parede torácica durante a ventilação.

Clinicamente, pode-se observar um movimento ‘paradoxal’ da parede torácica, com movimento de afundamento do segmento instável (para dentro) na inspiração devido à pressão intratorácica negativa à medida em que a caixa torácica se move para cima e para fora. O oposto é observado na expiração, com movimento de expansão do segmento instável (para fora). Isto pode dificultar significativamente a mecânica da ventilação, levando a um aumento no esforço da respiração e deterioração da função respiratória.

Acredita-se que o tórax instável ocorre em aproximadamente 10% de todas as lesões de parede torácica, com mortalidade associada maior que 30%.¹ Esses pacientes têm muito mais probabilidade de necessitar intubação e suporte ventilatório e exigem cuidado intensivo precoce.

AVALIAÇÃO

Pacientes com fraturas de costelas exigem avaliação criteriosa para excluir quaisquer lesões associadas que ameacem a vida. Isto normalmente deverá ser realizado em uma abordagem estruturada do tipo Suporte de Vida no Trauma Avançado por uma equipe hospitalar especializada em trauma.

A identificação de fraturas de costelas pode ser difícil em pacientes com um nível de consciência reduzido devido à lesão na cabeça ou outras lesões dolorosas que causam distração. Em pacientes com lesões isoladas, a dor localizada na parede torácica, particularmente na inspiração profunda e a dor ao toque ou deformidade, levariam à suspeita de fraturas de costelas.

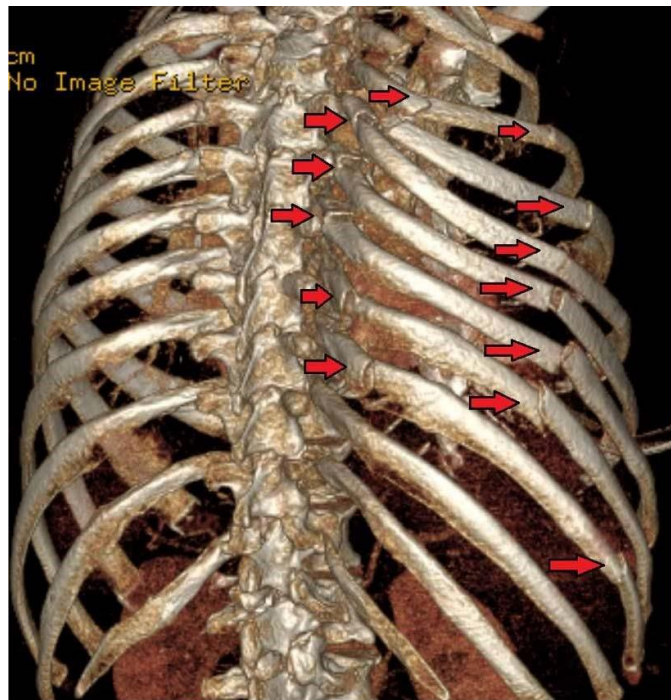


Figura 2. Reconstrução tridimensional a partir de uma tomografia de tórax instável (as setas mostram as fraturas nas costelas). Reproduzido de https://en.wikipedia.org/wiki/Flail_chest (autor da imagem: James Heilman MD) CC BY-SA 4.0

A ausência de sons respiratórios no lado acometido ou a ocorrência de enfisema subcutâneo podem indicar a presença de pneumotórax. Um pneumotórax por tensão pode se desenvolver como resultado de fraturas de costelas deslocadas; isto pode exigir descompressão imediata por agulha para evitar colapso cardiovascular.

Um exame radiológico anteroposterior do tórax realizado como parte de uma investigação inicial primária em pacientes de trauma pode identificar fraturas de costelas, especialmente se estiverem significativamente deslocadas. Isto geralmente pode ser obtido em pouco tempo no pronto socorro e pode auxiliar na tomada de decisão inicial em um contexto de trauma importante. Entretanto, fraturas de costelas não deslocadas geralmente não são detectadas em radiografias simples, o que pode levar o médico a subestimar a extensão da lesão na parede torácica. Isto pode levar a uma decisão inadequada e oportunidade perdida de uma conduta agressiva precoce.

À medida em que a disponibilidade deste recurso aumenta, a modalidade de imagem de escolha para lesão de parede torácica é a tomografia computadorizada (TC) de tórax. Ela pode ser realizada como parte da investigação do trauma por imagem (TC da cabeça, pescoço, tórax, abdômen e pelve) no contexto de um trauma maior. A indicação principal é identificar quaisquer lesões torácicas internas sérias, mas também facilitará o diagnóstico precoce do número e grau de deslocamento das fraturas de costelas. Estas podem ser convertidas em reconstruções tridimensionais da parede torácica para demonstrar a natureza das lesões complexas de parede torácica.

CONDUTA

Estratificação de Risco

Fraturas de costelas isoladas em pacientes mais jovens com poucas comorbidades raramente exigem internação hospitalar. Esses pacientes podem estar aptos a receber alta do pronto socorro com a analgesia adequada.

A idade e número de fraturas de costelas são os principais fatores que aumentam a probabilidade de complicações e assim requerer internação hospitalar.² Com base nisto, foram desenvolvidos sistemas de classificação e pontuação para ajudar na estratificação de pacientes em categorias de risco de modo a determinar o nível adequado de atendimento hospitalar. Um exemplo disto é o sistema desenvolvido por Easter, o score de fratura de costelas (*rib fracture score*)³:

Rib fracture score=quebras x lados + fator idade:

Embora tenha havido questionamentos em relação à validade deste sistema de pontuação, ele continua sendo uma ferramenta útil na triagem de pacientes para os níveis adequados de analgesia e para apoiar as decisões em relação à necessidade de cuidado de alta dependência.⁴ Uma adaptação desta ferramenta utilizada para orientar a conduta e tratamento de pacientes com fraturas nas costelas está demonstrada na Figura 3.⁵

Em nossa instituição, os seguintes fatores clínicos são levados em conta quando classificamos os pacientes quanto ao risco:

idade (+1 para cada 10 anos acima dos 10),
fraturas de costelas (+3 para cada fratura individual),
doença pulmonar crônica (+5 se houver),
terapia anticoagulante ou antiplaquetária (+4 se houver), e
saturação de oxigênio no ar ambiente (+2 para cada 5% de decréscimo abaixo de 95%).

Pacientes com pontuação de 20 ou mais no score de fratura de costela em nossa instituição são encaminhados à UTI para uma conduta mais agressiva e consideração de técnicas de anestesia regional para analgesia, tendo em vista o risco aumentado de complicações pulmonares.

Uma grande revisão retrospectiva de pacientes mais idosos (acima de 65 anos) com trauma contuso de tórax demonstrou que ter 5 ou mais fraturas de costelas era um preditor significativo de desfechos piores, incluindo-se um tempo de internação mais longo e a possibilidade de internação na UTI.⁶

A dor significativa associada a fraturas de costelas resulta em tosse reduzida e respiração curta. Isto predispõe os pacientes a complicações tais como atelectasia e pneumonia. A otimização do controle da dor através de uma abordagem multimodal, de modo a facilitar a respiração profunda e tosse efetiva para limpar secreções é o principal pilar do tratamento destes pacientes.

Conduta Farmacológica

Analgesia Simples

Paracetamol e antiinflamatórios não esteróides (usados com cautela em idosos, devido ao risco de insuficiência renal) devem ser prescritos, se não forem contraindicados.

Opióides

Em um contexto de dor aguda, é possível que os pacientes necessitem de doses tituladas de morfina endovenosa ou opióides similares para controle da dor, especialmente se houver lesões associadas. Se a dor estiver razoavelmente bem controlada, deve-se considerar a prescrição de um fármaco equivalente à morfina oral para a dor aguda.

Algoritmo para Tratamento da Dor em Fraturas Múltiplas de Costelas

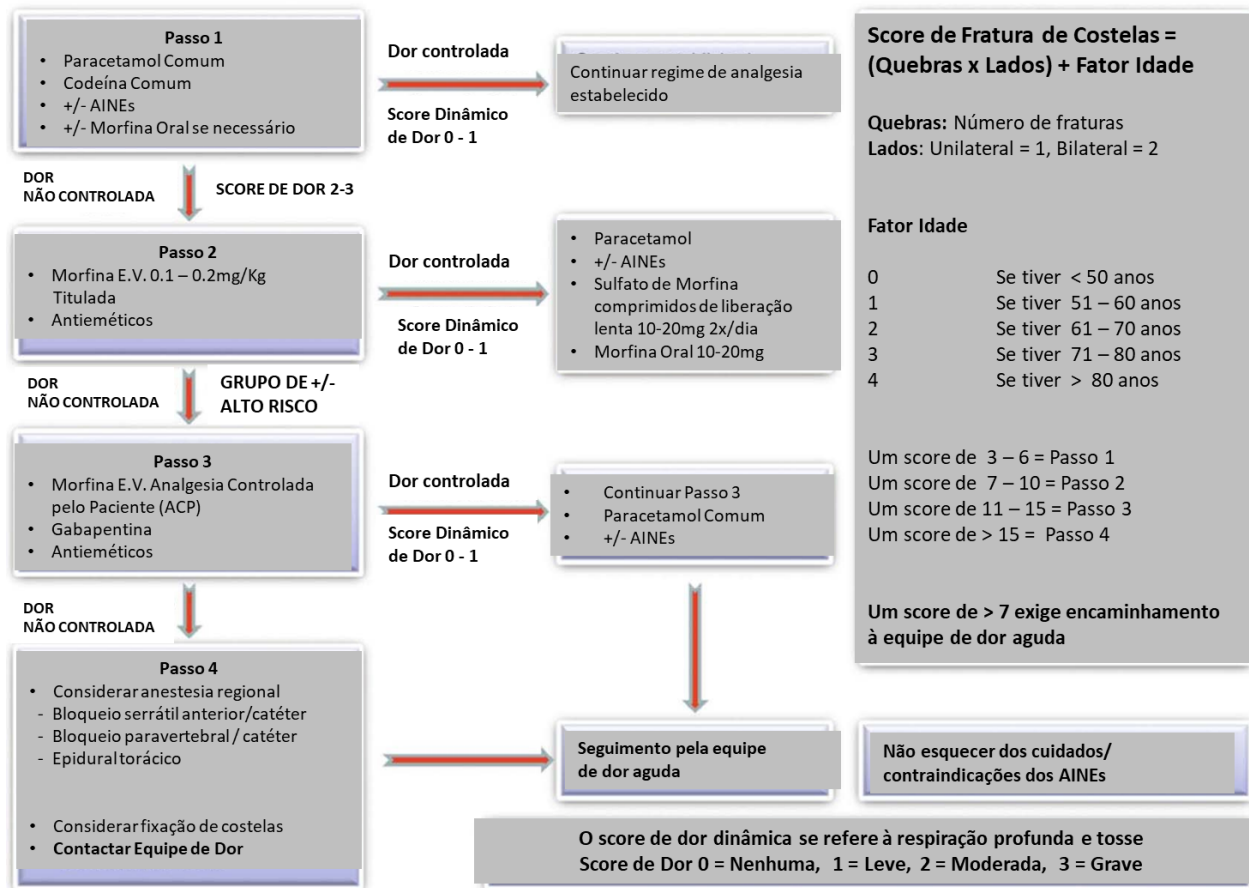


Figura 3. Algoritmo para tratamento de fraturas múltiplas de costelas. Reproduzido com permissão.⁵

Em pacientes com dor moderada à grave, a analgesia endovenosa controlada pelo paciente deve ser considerada para permitir que pequenas doses regulares de opióide em bolus sejam administrados sob demanda. O protocolo pode ser alterado de modo a permitir uma dose mais alta em bolus ou uma infusão contínua de fundo se necessário.

Apesar de sua eficácia em termos de alívio da dor, estas medicações podem não ser bem toleradas devido aos efeitos colaterais comuns como náusea e vômitos (certifique-se de haver prescrição de antieméticos conforme necessário). Em pacientes idosos, efeitos colaterais adicionais como tontura e confusão mental podem limitar a eficácia da analgesia controlada pelo paciente.

Não opióides

A cetamina intravenosa pode ser um adjuvante útil no tratamento inicial de pacientes com trauma na parede torácica. Gabapentinóides como gabapentina ou pregabalina podem ter efeito poupador de opióides como parte de um regime de analgesia de longo prazo neste grupo de pacientes.

Analgesia Regional

Embora o tratamento farmacológico seja adequado para um grande número de pacientes, a revisão regular do controle da dor é uma parte essencial do tratamento de pacientes com fraturas de costelas. Pacientes incapazes de respirar profundamente ou tossir apesar das medidas acima devem ser considerados como sendo candidatos a técnicas anestésicas regionais, de modo a otimizar o controle da dor.

Há uma série de técnicas disponíveis a depender da extensão das fraturas e protocolo local, embora estudos randomizados comparando os desfechos entre essas opções ainda sejam limitados. Uma descrição detalhada de cada técnica está fora do escopo deste artigo, mas um resumo breve de cada uma com os benefícios e desvantagens relativos está descrito na Tabela 2.

Um editorial recente publicado na revista *Anaesthesia* discute a relativa falta de estudos de alta-qualidade que apoiem o uso de algumas destas intervenções.⁷ Apesar de haver evidências limitadas quanto à eficácia ou segurança, há cada vez mais popularidade e aceitação com relação ao uso de bloqueios dos planos fasciais (ex.: bloqueio do plano do eretor da espinha) dentro deste contexto. Os autores também sugerem que isto pode se tornar o novo padrão-ouro para o tratamento da dor causada por fraturas de costelas. Em nossa instituição, o bloqueio do plano do eretor da espinha com inserção de cateter é agora a técnica de anestesia regional preferida para pacientes com fraturas múltiplas de costelas.

Técnica Regional	Aplicação Clínica	Benefícios	Desvantagens
Peridural torácica	Técnica neuraxial; abordagem tradicional porém com popularidade diminuída. Infusão contínua via cateter epidural	Analgesia bilateral Técnica estabelecida Alívio superior da dor ⁸	Contraindicado em coagulopatias Exige perícia para manejo seguro Efeitos colaterais: hipotensão, retenção urinária, fraqueza motora
Bloqueio paravertebral torácico	Usado para oferecer analgesia unilateral (abrange fraturas posteriores) Pode ser aplicação única ou em bolus ou infusão contínua via catéter	Analgesia unilateral efetiva Técnica estabelecida Hipotensão reduzida se comparada à epidural	Relativamente contraindicado na coagulopatia Procedimento tecnicamente desafiador (catéter) Efeitos colaterais: pneumotórax, espalhamento epidural inadvertido.
Bloqueio dos nervos intercostais	Se baseia em múltiplas injeções no nível das costelas fraturadas	Técnica relativamente simples	Duração limitada como aplicação única Risco de pneumotórax Alta absorção sistêmica do anestésico local (risco de toxicidade)
Bloqueio do plano do eretor da espinha	Bloqueio do plano fascial Usado para oferecer analgesia unilateral (abrange fraturas posteriores) Pode ser aplicação única ou bolus ou infusão contínua via cateter	Bloqueio relativamente fácil de ser realizado Considerado mais seguro em coagulopatias do que o bloqueio peridural/paravertebral Hipotensão reduzida se comparada à epidural	Espalhamento variável do anestésico local Exige ultrassom para auxiliar na inserção Evidências de boa qualidade limitadas; abordagem nova
Bloqueio do plano serrátil	Bloqueio do plano fascial Usado para oferecer analgesia unilateral (abrange fraturas anteriores) Pode ser aplicação única ou bolus ou infusão contínua via catéter	Bloqueio relativamente fácil de ser realizado Considerado mais seguro em coagulopatias do que o bloqueio peridural/paravertebral Hipotensão reduzida se comparada à epidural	Não adequado para fraturas posteriores de costelas Espalhamento variável do anestésico local Exige ultrassom para auxiliar na inserção Evidências de boa qualidade limitadas; abordagem nova

Tabela 2. Resumo das Técnicas de Anestesia Regional para Tratamento de Fraturas Traumáticas de Costelas

Medidas de Suporte

Medidas não farmacológicas que podem reduzir a probabilidade de intubação são baseadas predominantemente na fisioterapia torácica. As estratégias incluem

Espirometria de incentivo e

Limpeza pulmonar para limpar secreções.

A eficácia da fisioterapia torácica, entretanto, depende da analgesia adequada do paciente.

Deve-se considerar a inserção de um dreno torácico para tratar qualquer ocorrência de pneumotórax ou hemotórax associados.

Os pacientes devem ser monitorizados de perto para observar evidências de fadiga respiratória devido à ineficiência relativa da ventilação na presença de lesões significativas de tórax. Aqueles pacientes que tiverem uma necessidade de oxigênio aumentada, piora de taquipnéia e aumento de $Paco_2$ devem ser considerados para intubação e ventilação invasivas. Os pacientes que não estiverem aptos a uma intensificação no tratamento devem ser testados para ventilação não invasiva ou oxigênio nasal umidificado de alto fluxo com um acompanhamento adequado dos cuidados.

A probabilidade de haver necessidade de intubação e suporte ventilatório aumenta acentuadamente em pacientes com tórax instável. Uma grande revisão retrospectiva de pacientes com trauma contuso de tórax concluiu que 59% deste subgrupo necessitará ventilação mecânica durante sua internação.⁹

Embora os pacientes com fraturas de costelas estejam em risco de desenvolver pneumonia, não se deve prescrever antibióticos rotineiramente.

Cirurgia

A grande maioria de pacientes com fraturas de costelas pode ser tratada com uma combinação das medidas descritas acima. Entretanto, uma pequena parcela desses pacientes pode se beneficiar da fixação cirúrgica de fraturas de costelas. Alguns estudos têm demonstrado que a intervenção cirúrgica neste grupo de pacientes pode reduzir o tempo de internação na UTI, facilitar o desmame da ventilação mecânica e melhorar a mortalidade de um modo geral.¹⁰ O custo-benefício de se reduzir o tempo de internação na UTI pode levar a um aumento na intervenção cirúrgica nesta população de pacientes no futuro.

RESUMO

Fraturas de costelas são lesões comumente encontradas em trauma torácico contuso.

O número de costelas fraturadas e a idade são preditores de complicações.

A insuficiência respiratória é a principal complicação (atelectasia, pneumonia, contusão pulmonar).

Há grande possibilidade de os pacientes necessitarem intubação e ventilação se apresentarem um segmento instável.

A analgesia multimodal e as técnicas de anestesia regional são os pilares do tratamento.

REFERÊNCIAS

1. Nirula R, Diaz JJ Jr, Trunkey DD, et al. Rib fracture repair: indications, technical issues, and future directions. *World J Surg.* 2009;33(1):14-22.
2. Flagey B, Luchette F, Reed R et al. Half-a-dozen ribs: the break-point for mortality. *Surgery.* 2005;138(4):717-725.
3. Easter A. Management of patients with multiple rib fractures. *Am J Crit Care.* 2001;10(5):320-329.
4. Maxwell C, Mion L, Dietrich M, et al. Hospitalised injured older adults; clinical utility of a rib fracture scoring system. *J Trauma Nurs.* 2012;19(3):168-174.
5. May L, Patil S. Rib fracture management. *BJA Education.* 2016;16(1):26-32.
6. Shulzhenko N, Zens T, Beems M, et al. Number of rib fractures thresholds independently predicts worse outcomes in older patients with blunt trauma. *Surgery.* 2017;161(4):1083-1089.
7. El-Boghdady K, Wiles M. Regional anaesthesia for rib fractures: too many choices, too little evidence. *Anaesthesia.* 2019;74(5):564-568.
8. Peek J, Smeeing DPJ, Hietbrink F, et al. Comparison of analgesic interventions for traumatic rib fractures: a systematic review and meta-analysis. *Eur J Trauma Emerg Surg.* 2019;45(4):597-622.

9. Gage A, Rivara F, Wang J. The effect of epidural placement in patients after blunt thoracic trauma. J Trauma Acute Care Surg. 2014;76(1):39-45.
10. Pressley C, Fry W, Philp A, et al. Predicting outcome of patients with chest wall injury. Am J Surg. 2012;204(6):910-914.



This work by WFSA is licensed under a Creative Commons Attribution-NonCommercial-NoDerivatives 4.0 International License. To view this license, visit <https://creativecommons.org/licenses/by-nc-nd/4.0/>